

**І.Б. Вовк,
Т.Д. Задорожна,
Н.Є. Горбань,
В.К. Кондратюк**

КЛІНІКО-ІМУНОГІСТОХІМІЧНА ХАРАКТЕРИСТИКА НЕАТИПОВОЇ ГІПЕРПЛАЗІЇ ЕНДОМЕТРІЯ В ЖІНОК РЕПРОДУКТИВНОГО ВІКУ

ДУ «Інститут педіатрії, акушерства і гінекології ім. академіка О.М. Лук'янової НАМН України»
вул. П. Майбороди, 8, Київ, 04050, Україна
SI «Institute of Pediatrics, Obstetrics and Gynecology of NAMS of Ukraine»
P. Mayborody str., 8, Kyiv, 04050, Ukraine
e-mail: irina.vovk@ukr.net

Цитування: Медичні перспективи. 2020. Т. 25, № 1. С. 134-141

Cited: Medicni perspektivi. 2020;25(1):134-141

Ключові слова: неатипова гіперплазія ендометрія, репродуктивний вік, імуногістохімія, CD-138, хронічний ендометрит

Ключевые слова: неатипическая гиперплазия эндометрия, репродуктивный возраст, иммуногистохимия, CD-138, хронический эндометрит

Key words: non-atypical endometrial hyperplasia, reproductive age, immunohistochemistry, CD-138, chronic endometritis

Реферат. Клинико-иммуногистохимическая характеристика неатипичной гиперплазии эндометрия у женщин репродуктивного возраста. **Вовк И.Б., Задорожная Т.Д., Горбань Н.Е., Кондратиук В.К.** В статье представлен анализ клинико-морфологических и иммуногистохимических особенностей гиперплазированного эндометрия. Обследованы 60 пациенток репродуктивного возраста с неатипической гиперплазией эндометрия (ГЭ). Установлено следующее морфологическое распределение различных её типов: железистая – 56,6%, железисто-кистозная – 40,0%, и по 1,7% - стромальная и кистозно-атрофическая формы соответственно. При проведении иммуногистохимического исследования определена экспрессия CD-138 – современного надежного маркера наличия воспалительного процесса в ткани эндометрия. В группе с неатипической железистой ГЭ признаки воспалительного процесса в эндометрии были верифицированы у 7 (20,59%) пациенток. В группе с признаками железисто-кистозного изменения ГЭ - у 11 (45,83%) больных, а также у единственной пациентки с неатипической стромальной ГЭ (100,0%). То есть почти у трети пациенток с разными морфологическими типами ГЭ – у 19 (31,7%) из 60, выявлено наличие структурно-морфологических признаков хронического эндометрита, что проявлялось признаками лимфоплазмоцитарной инфильтрации, свидетельствующими о наличии хронического воспалительного процесса. Эти данные свидетельствуют о возможной патогенетической роли именно воспаления как одного из триггерных факторов гиперпластической трансформации эндометриальных структур, что позволяет утверждать о роли инфекционных факторов в возникновении этих процессов почти у трети пациенток с неатипической ГЭ. Таким образом, проведенные исследования свидетельствуют, что развитие ГЭ – процесс, в основе механизмов развития которого лежит как инфекционный фактор, так и гормональные метаболические нарушения, что диктует разные персонализированные подходы к лечебной тактике.

Abstract. Clinical-immunohistochemical characteristics of atypical endometrial hyperplasia in women of reproductive age. **Vovk I.B., Zadorozhnaya T.D., Gorban N.E., Kondratiuk V.K.** The article presents the analysis of clinical-morphological and immunohistochemical features of endometrial hyperplasia. 60 patients of reproductive age with non-atypical endometrial hyperplasia (EH) were examined. The following morphological distribution of its different types was established: glandular – 56.6%, glandular-cystic – 40.0%, stromal and cystic-atrophic forms – 1.7%, respectively. When carrying out immunohistochemical studies, the expression of CD-138, a modern reliable marker of the presence of an inflammatory process in endometrial tissue was determined. In the group with non-atypical glandular EH, signs of the inflammatory process in the endometrium were verified in 7 (20.59%) patients. In the group with signs of glandular-cystic change of EH – in 11 (45.83%) patients, as well as in the only patient with non-atypical stromal EH (100.0%). In almost one-third of patients with different morphological types of EH in 19 (31.7%) of 60 the presence of structural-morphological signs of chronic endometritis was revealed, which was manifested by signs of lymphoplasmacytic infiltration, indicating the presence of chronic inflammatory process. These data indicate the possible pathogenetic role of inflammation as one of the trigger factors for the hyperplastic transformation of endometrial structures, which allows to confirm the role of infectious factors in the occurrence of these processes in almost one third of patients with non-atypical EH. Thus, the conducted studies indicate that the development of EH is a process based on both the infectious factor and hormonal metabolic disorders, which dictates different personalized approaches to therapeutic tactics.

Широке розповсюдження проблеми гіперпроліферативних процесів ендометрія серед жіночого населення в аспекті порушень репродуктивного здоров'я зумовлює науковий інтерес у вирішенні цього питання, а помітна тенденція останніх років до «омолодження» цієї патології викликає не тільки медичне занепокоєння, а й соціальну проблему [1]. Також варто зазначити, що ендометрій, мабуть, є одним з найбільш активних органів в організмі жінки, який піддається регулярним циклічним змінам майже 450 разів протягом життя жінки [10].

Незважаючи на використання прогресивних технологій у діагностиці гіперпластичних процесів ендометрія, відомих «золотих стандартів» у верифікації цього діагнозу [6], важливим аспектом залишаються пошуки клінічних факторів і біологічних маркерів, які дозволили б проводити діагностику та моніторинг стану ендометрія (контролювати ефективність лікування та прогнозувати виникнення рецидивування процесу), що і декларує останній Британський протокол 2016 року як завдання сучасного наукового пошуку [13].

Мета роботи – вивчити клініко-морфологічні та імуногістохімічні особливості стану ендометрія в жінок репродуктивного віку з неатиповою гіперплазією ендометрія.

МАТЕРІАЛИ ТА МЕТОДИ ДОСЛІДЖЕНЬ

Для поглибленого пошуку можливих етіологічних чинників та патогенетичних факторів, які впливають на виникнення гіперпластичних процесів у жінок репродуктивного віку, нами проведено обстеження 60 пацієнток з неатиповою гіперплазією ендометрія. Проводилась морфологічна оцінка (фарбування пікрофуксином за Ван-Гізеном та гематоксилін-еозином) та імуногістохімічні дослідження зразків гіперплазованого ендометрія – визначення маркерів запального процесу – виявлення плазмочитарних клітин CD-138: (Ab-2) (Syndecan-1) (виробництво Thermo scientific, мишачі антитіла, робоче розведення 1:10-1:20, система детекції UltraVision LP).

Розповсюдженість та інтенсивність реакції в цитоплазмі оцінювали напівкількісним методом (від 0 до 3 балів), де розповсюдженість трактувалась таким чином: 0 – немає зафарбовування; 1 – менше 10% позитивно зафарбовуваних клітин; 2 – більше 10% та менше 50% позитивно зафарбовуваних клітин; 3 – однорідне зафарбовування більше 50% клітин, а інтенсивність відповідно: 0 – немає видимого зафарбовування; 1 – слабке зафарбовування; 2 – помірне зафарбовування; 3 – виражене зафарбовування.

Гістологічне дослідження проводилось відповідно до загальновідомого протоколу показників нормального ендометрія з урахуванням фази та дня менструального циклу, згідно з класичними

критеріями [4] та Протоколом дослідження ендометрія, розробленим у лабораторії патоморфології ДУ «Інститут педіатрії, акушерства і гінекології імені академіка О.М. Лук'янової НАМН України» (затверджено РПК «Патологічна анатомія» МОЗ України і НАМН України від 22.01.2010 р., Вченою Радою Інституту від 15.02.2018 р.). Використано світловий мікроскоп Olympus BX 51 (Японія). Усі дослідження проводились у лабораторії патоморфології ДУ «Інститут педіатрії, акушерства і гінекології імені академіка О.М. Лук'янової НАМН України», керівник – член-кореспондент НАМН України, професор Задорожна Т.Д.

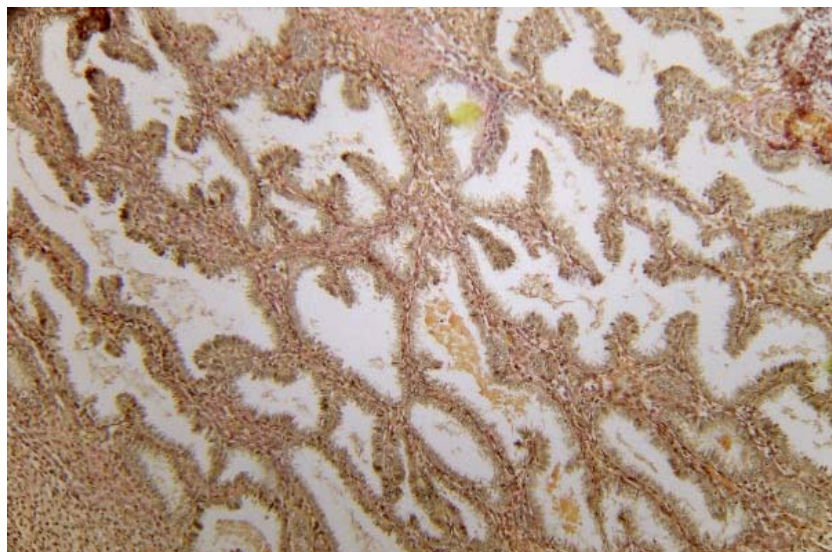
Статистичний аналіз результатів дослідження проводився в пакеті EZR v. 1.35 (R statistical software version 3.4.3, R Foundation for Statistical Computing, Vienna, Austria) [11]. Цей пакет не потребує ліцензії – Open і визнається. Достовірність результатів урахувалась при $p < 0,05$.

РЕЗУЛЬТАТИ ТА ЇХ ОБГОВОРЕННЯ

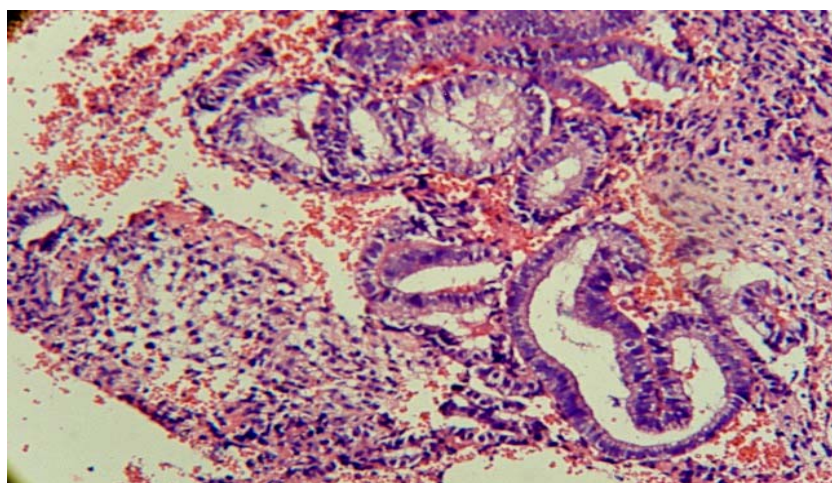
Середній вік у групі обстежених становив $37 \pm 1,8$ року. Розподіл хворих згідно з морфологічними типами гіперпластично зміненої тканини ендометрія мав таку структуру: прояви неатипової залозистої гіперплазії ендометрія виявлені в 34 (56,6%) хворих, неатипова залозисто-кістозна форма гіперплазії ендометрія була визначена в 24 (40,0%) жінок, по одному (1,7%) випадку верифіковані стромальна та кістозно-атрофічна форма неатипової гіперплазії ендометрія відповідно.

Різноманіття гістологічної картини зразків дозволило нам виділити основні стадії формування гіперпластичної перебудови ендометріальних структур. Так, нами визначені такі зміни: залозиста неатипова гіперплазія ендометрія; залозисто-кістозна неатипова гіперплазія ендометрія; неатипова стромальна гіперплазія ендометрія; кістозно-атрофічний тип неатипової гіперплазії (рис. 1-3).

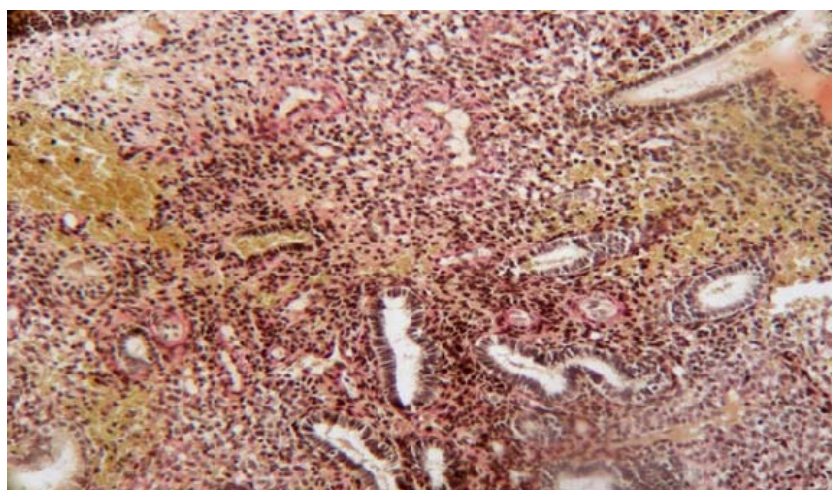
Згідно з отриманими результатами, неатипова залозиста гіперплазія ендометрія відзначалася наявністю секреторної трансформації, високим призматичним епітелієм, залозисто-кістозна неатипова гіперплазія ендометрія мала ознаки дисхронозу та фокальну ранню секреторну трансформацію залоз, неатипова стромальна гіперплазія ендометрія виявлялася вираженим дисхронозом розвитку ендометріальних структур з наявністю децидуалізації та предецидуалізації строми, в якій розташовані ділянки множинних судинних пучків та клубочків спіралеподібних артерій з фіброзом їхньої стінки, а також невелика кількість із зменшенням пропорцій залоз у стромі гіпоплазованих залоз, діаметр яких становить 20-30 мікрон з наявністю гіпо- та атрофічного епітелію.



**Рис. 1. Неатипова залозиста гіперплазія ендометрія.
Мікрофотографія. Зафарбовування за Ван-Гізеном. Зб. 200**



**Рис. 2. Неатипова залозисто-кістозна гіперплазія ендометрія.
Мікрофотографія. Зафарбовування гематоксилін-еозином. Зб. 200**



**Рис. 3. Неатипова стромальна гіперплазія ендометрія.
Мікрофотографія. Зафарбовування гематоксилін-еозином. Зб. 200**

Усі досліджені зразки були верифіковані згідно з останнім переглядом класифікації Всесвітньої організації охорони здоров'я (2014 рік) як гіперплазія ендометрія без атипії (відсутні ознаки цитологічної атипії).

З метою визначення ознак запального процесу в обстежених групах пацієнток нами проведено імуногістохімічне визначення маркера CD-138 як найсучаснішого та абсолютного маркера наявності хронічного ендометриту, навіть за поодинокі верифікації в матеріалі, чутливість та специфічність якого на рівні 78% та 65%, відпо-

відно, що останнім часом регламентовано як «золотий» стандарт у діагностиці хронічного ендометриту [2, 7, 8, 12] (табл.). Так, у групі хворих з неатиповою залозистою гіперплазією ендометрія лише в 7 (20,59%) пацієнток були верифіковані ознаки запального процесу в ендометрії, тоді як цей показник більше ніж у два рази збільшився за морфологічних ознак залозисто-кістозної перебудови гіперпластичної тканини та становив уже 11 (45,83%) випадків відповідно та спостерігався в єдиної пацієнтки із неатиповою стромальною гіперплазією ендометрія.

Ступінь експресії маркера запального процесу CD-138 у тканинах гіперплазованого ендометрія пацієнток репродуктивного віку за наявності різних його морфологічних типів (n, %)

Морфологічний тип гіперплазії ендометрія	CD-138 позитивний		CD-138 негативний		Рівень значущості
	n	%	n	%	
Неатипова залозиста GE, (n=34)	7	20,59	27	79,41	*
Неатипова залозисто-кістозна GE, (n=24)	11	45,83	13	54,17	
Неатипова стромальна GE, (n=1)	1	100	-	-	
Неатипова кістозно-атрофічна GE, (n=1)	-	-	1	100	

Примітка. * - відмінність від CD-138 позитивний – достовірна.

Таким чином, із 60 хворих з різними морфологічними типами неатипової гіперплазії ендометрія в 19 (31,7%) з них, тобто у третини, нами встановлено наявність структурно-морфологічних ознак хронічного ендометриту, що прояв-

лялося ознаками лімфоплазмочитарної інфільтрації (рис. 4.), що як за класичними, так і сучасними канонами [3, 5] може свідчити про наявність хронічного запального процесу.

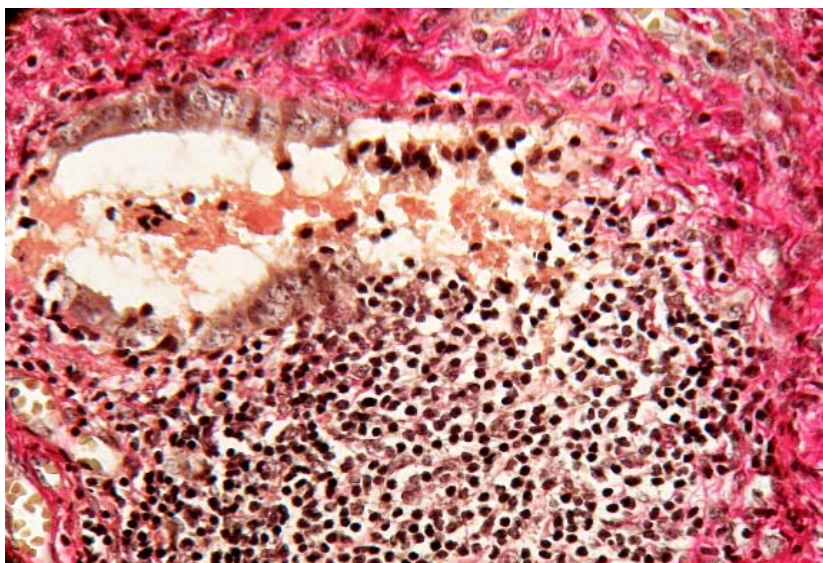


Рис. 4. Неатипова залозиста гіперплазія ендометрія на тлі запального процесу - лімфоплазмочитарної інфільтрації. Мікрофотографія. Зб. 200

У ході дослідження нами встановлена наявність десквамації епітелію ендометрія, фокальне порушення його псевдостратифікації (рис. 5) та лізис окремих епітеліальних структур залоз (рис. 6), що також є свідченням наявності хронічного запального процесу в досліджуваній тка-

нині [8, 14]. Вищевикладені результати свідчать про можливу патогенетичну роль саме запального процесу як одного з тригерів більш складної гіперпластичної перебудови ендометріальних структур, особливо в разі тривало персистуючого процесу [9].

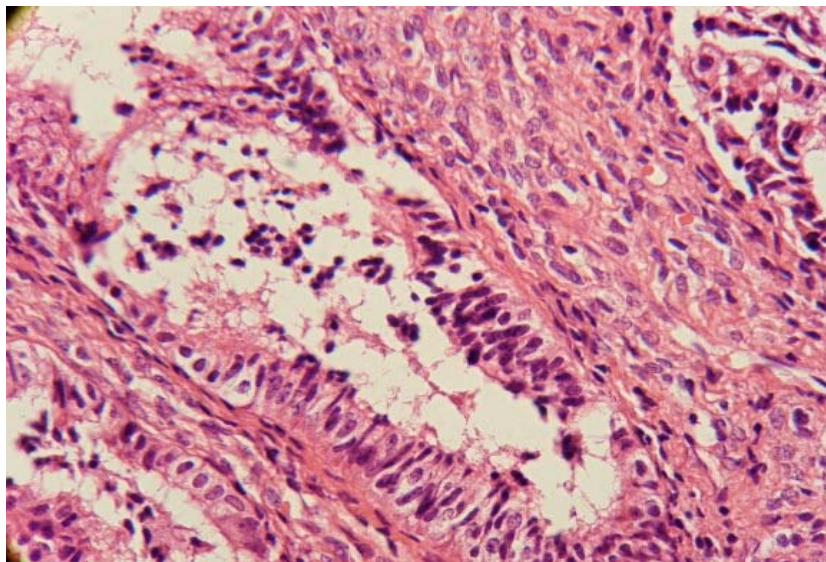


Рис. 5. Неатипова залозиста гіперплазія ендометрія на тлі запального процесу - порушення псевдостратифікації та десквамації епітелію. Мікрофотографія. Зб. 250

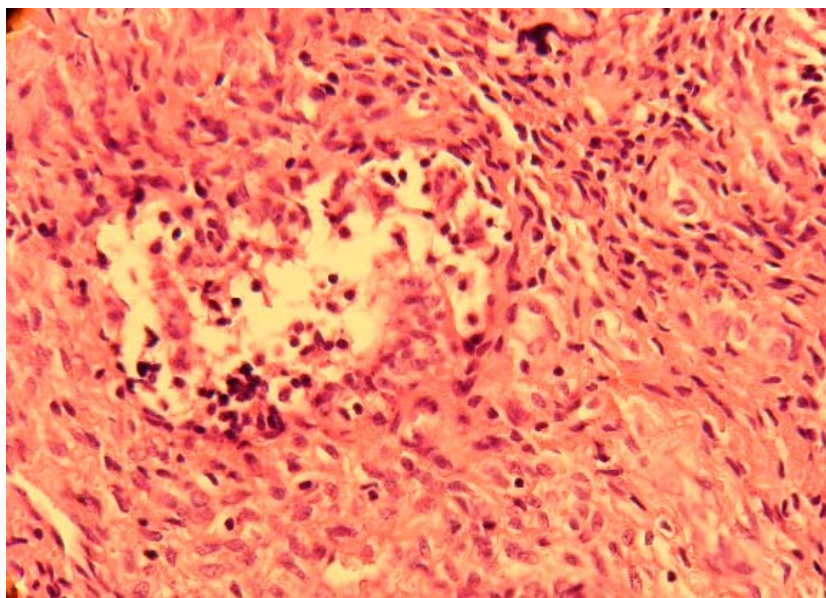


Рис. 6. Неатипова залозиста гіперплазія ендометрія на тлі запального процесу – лізис структурних елементів епітелію залоз. Мікрофотографія. Зб. 100

При імуногістохімічному дослідженні зразків з ознаками хронічного ендометриту нами встановлені такі особливості: реакція до CD-138 позитивна у випадках неатипової залозисто-

кістозної гіперплазії ендометрія – експресія в плазмоцитах, тотальне розповсюдження, скупчення позитивної вираженості на 3 бали, вогнище більше дифузне; ядро порожнисте, цитоплазма

має коричневий колір (рис. 7). У випадку неатипової гіперплазії ендометрія стромального типу (рис. 8), виявлена лімфоплазмочитарна інфільтрація строми нерівномірного характеру та виражена позитивна експресія CD-138 у плазмоцитах.

Вищенаведені дані щодо наявності об'єктивних імуногістохімічних маркерів запального

процесу – плазмоцитів – у гіперплазованій тканині ендометрія у третини жінок репродуктивного віку вказує на участь запального фактора в етіопатогенезі гіперпластичних змін як одного з тригерних факторів її гіперпластичної трансформації [9].

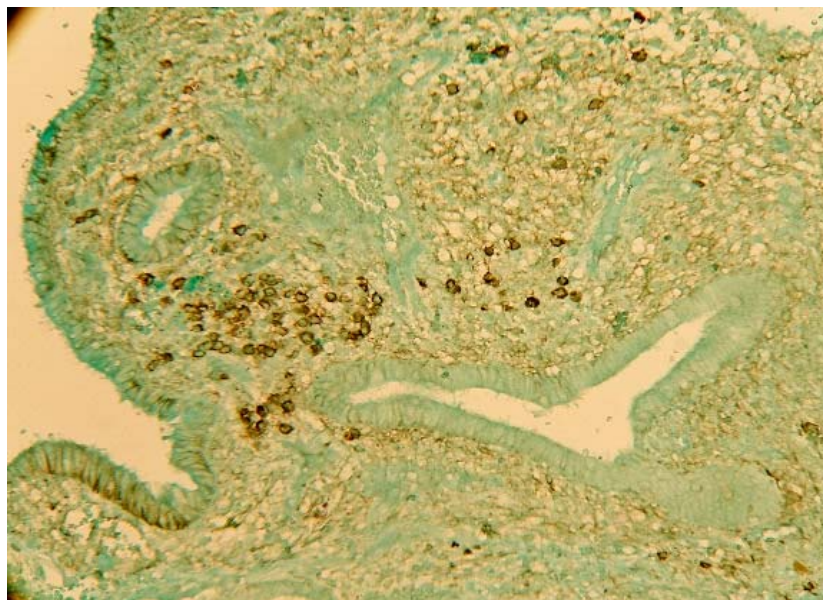


Рис. 7. Неатипова залозисто-кістозна гіперплазія ендометрія на тлі запального процесу. Позитивна експресія CD-138 у скупченнях плазматичних клітин. Мікрофотографія. Зб. 100

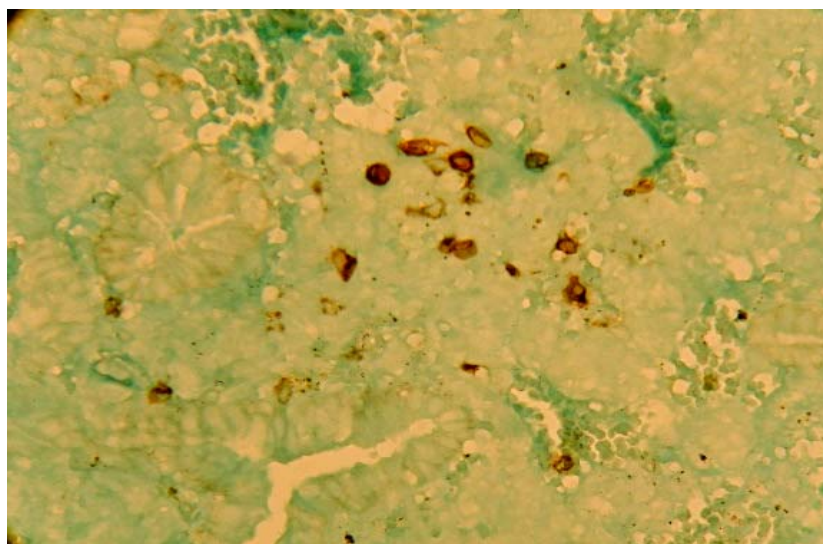


Рис. 8. Неатипова залозиста гіперплазія ендометрія з ділянкою стромальної гіперплазії на тлі запального процесу. Позитивна експресія CD-138 у плазматичних клітинах. Мікрофотографія. Зб. 200

З погляду на патогенетичні механізми розвитку гіперпластичних процесів, отримані дані дозволяють стверджувати про роль інфекційних факторів у виникненні цих процесів у третини пацієнток з неатиповою гіперплазією ендометрія.

Застосування сучасних імуногістохімічних досліджень дозволяє достовірно стверджувати про концепцію, на основі якої базуються нові підходи до лікування такої патології, головним напрямком якої є ліквідація інфекційного агента

та відновлення нормальної циклічної трансформації ендометріальних структур.

Таким чином, проведення імуногістохімічних досліджень свідчить, що розвиток неатипових гіперпластичних процесів представляє собою складний процес, в основі механізмів його розвитку лежить як інфекційний фактор, так і гормонально-метаболічні порушення, що диктує різні персоналізовані підходи до лікувальної тактики.

ВИСНОВКИ

1. У жінок репродуктивного віку з гіперпластичними процесами ендометрія без атипії майже в третині (31,7 %) випадків гістологічно

виявлені структурно-морфологічні ознаки хронічного ендометриту, що було підтверджено імуногістохімічним маркером CD-138 – його позитивною експресією і є свідченням участі запального процесу в етіопатогенезі гіперпластичних змін.

2. Використання сучасних імуногістохімічних методів дослідження (CD-138) за наявності гіперпроліферативної патології ендометрія в жінок репродуктивного віку повинно широко впроваджуватися в практику лікаря-гінеколога для виявлення ознак впливу інфекційного фактора та вирішення питання про етапність персоналізованого підходу до лікувальної тактики.

СПИСОК ЛІТЕРАТУРИ

1. Доброхотова Ю. Э., Сапрыкина Л. В. Гиперплазия эндометрия. Москва: ГЭОТАР-Медиа, 2016. 88 с. ISBN 978-5-9704-3721-6. URL: <http://www.rosmedlib.ru/book/ISBN9785970437216.html>
2. Карамышева А. Ф. О новых диагностических возможностях CD138 (синдекана-1) при множественной миеломе. *Успехи молекулярной онкологии*. 2015. № 3. С. 43-50. DOI: <https://doi.org/10.17650/2313-805X.2015.2.3.43-50>
3. Кливленд Г. О., Ключаров И. В., Дзамуков Р. А., Цибулькина В. Н. Актуальные вопросы диагностики хронического эндометрита. *Инновационные технологии в медицине*. 2016. Т. 2, № 4(96). С. 41-46.
4. Проліферативні процеси ендометрія: сучасне становище проблеми / А. С. Подгорная і др. Гомель: ГУ «РНПЦ РМ і ЕЧ», 2017. 33 с.
5. Радзинский В. Е., Петров Ю. А., Полина М. Л. Хронический эндометрит: современные аспекты. *Кубанский научный медицинский вестник*. 2017. Т. 24, № 5. С. 69-74.
6. ACOG Committee Opinion No. 631. Endometrial intraepithelial neoplasia. *Obstet Gynecol*. 2015. Vol. 125. P. 1272-1278. DOI: <https://doi.org/10.1097/01.AOG.0000465189.50026.20>
7. Bayer-Garner I. B., Nickell J. A., Korourian S. Routine Syndecan-1 immunohistochemistry aids in the diagnosis of chronic endometritis. *Arch. Pathol. Lab. Med*. 2004. Vol. 128. P. 1000-1003. DOI: [https://doi.org/10.1043/1543-2165\(2004\)128<1000:RSIAIT>2.0.CO;2](https://doi.org/10.1043/1543-2165(2004)128<1000:RSIAIT>2.0.CO;2)
8. Current understanding of chronic endometritis / K. Kitaya, et al. *Diagnostic Histopathology*. 2013. Vol. 19, No. 7. P. 231-237. DOI: <https://doi.org/10.1016/j.mpdhp.2013.06.006>
9. Endometrial hyperplasia-related inflammation: its role in the development and progression of endometrial hyperplasia / A. V. Kubyshkin, et al. *Inflamm. Res*. 2016. Vol. 65, No. 10. P. 785-794. DOI: <https://doi.org/10.1007/s00011-016-0960-z>
10. Global gene expression profiling of proliferative phase endometrium reveals distinct functional subdivisions / R. G. Petracco, et al. *Reprod. Sci*. 2012. Vol. 19. P. 1138-1145. DOI: <https://doi.org/10.1177/1933719112443877>
11. Kanda Y. Investigation of the freely available easy-to-use software “EZR” for medical statistics. *Bone Marrow Transplant*. 2013. Vol. 48. P. 452-458.
12. Limitations of the criteria used to diagnose histologic endometritis in epidemiologic pelvic inflammatory disease research / R. D. Vicetti Miguel, et al. *Pathol. Res. Pract*. 2011. Vol. 207, No. 11. P. 680-685. DOI: <https://doi.org/10.1016/j.prp.2011.08.007>
13. Management of Endometrial Hyperplasia. (Green-top Guideline No. 67) RCOG/BSGE Joint Guideline/February. 2016.
14. Park H. J., Kim Y. S., Yoon T. K., Lee W. S. Chronic endometritis and infertility. *Clin. Exp. Reprod. Med*. 2016. Vol. 43, No. 4. P. 185-192. DOI: <https://doi.org/10.5653/cerm.2016.43.4.185>

REFERENCES

1. Dobrokhotova YuE, Saprykina LV. [Endometrial hyperplasia]. [Internet] Moskva: GEOTAR-Media; 2016. p. 88. Russian. Available from: <http://www.rosmedlib.ru/book/ISBN9785970437216.html>
2. Karamysheva AF. [The new diagnostic features of cd138 (syndecan-1) in multiple myeloma]. *Advances in molecular oncology*. 2015;2(3):43-50. Russian. doi: <https://doi.org/10.17650/2313-805X.2015.2.3.43-50>
3. Klivlend GO, Klyucharov IV, Dzamukov RA, Tsibulkina VN. [Actual issues of diagnosis of chronic endometritis]. *Innovative technologies in medicine*. 2016;2(4):41-46. Russian.
4. Podgornaya AS, Zakharko AYU, Shibayeva NN, et al. [Proliferative processes of the endometrium: the current state of the problem]. Gomel: State Institution “RSPC RM and ECH”; 2017. p. 33. Russian.

5. Radzinskiy VYe, Petrov YuA, Polina ML. [Chronic endometritis: modern aspects]. *Kuban Scientific Medical Bulletin*. 2017;24(5):69-74. Russian.
6. ACOG Committee Opinion N 631. Endometrial Intraepithelial Neoplasia. *Obstetrics & Gynecology*. 2015;125(5):1272-78.
doi: <https://doi.org/10.1097/01.AOG.0000465189.50026.20>
7. Bayer-Garner IB, Nickell JA, Korourian S. Routine Syndecan-1 immunohistochemistry aids in the diagnosis of chronic endometritis. *Arch. Pathol. Lab. Med.* 2004;128:1000-3. doi: [https://doi.org/10.1043/1543-2165\(2004\)128<1000:RSIAIT>2.0.CO;2](https://doi.org/10.1043/1543-2165(2004)128<1000:RSIAIT>2.0.CO;2)
8. Kitaya K, Yasuo T, Tada Y, et al. Current understanding of chronic endometritis. *Diagnostic Histopathology*. 2013;19(7):231-7.
doi: <https://doi.org/10.1016/j.mpdhp.2013.06.006>
9. Kubyshkin AV, Aliev LL, Fomochkina II, et al. Endometrial hyperplasia-related inflammation: its role in the development and progression of endometrial hyperplasia. *Inflamm. Res.* 2016;65(10):785-94.
doi: <https://doi.org/10.1007/s00011-016-0960-z>
10. Petracco RG, Kong A, Grechukhina O, et al. Global gene expression profiling of proliferative phase endometrium reveals distinct functional subdivisions. *Reprod. Sci.* 2012;19:1138-45.
doi: <https://doi.org/10.1177/1933719112443877>
11. Kanda Y. Investigation of the freely available easy-to-use software “EZR” for medical statistics. *Bone Marrow Transplant*. 2013;48:452-458.
12. Vicetti Miguel RD, Chivukula M, Krishnamurti U, et al. Limitations of the criteria used to diagnose histologic endometritis in epidemiologic pelvic inflammatory disease research. *Pathol. Res. Pract.* 2011;207(11):680-5.
doi: <https://doi.org/10.1016/j.prp.2011.08.007>
13. Management of Endometrial Hyperplasia. (Green-top Guideline No 67) RCOG. British Society for Gynaecological Endoscopy (BSGE) Joint Guideline/February; 2016.
14. Park HJ, Kim YS, Yoon TK, Lee WS. Chronic endometritis and infertility. *Clin. Exp. Reprod. Med.* 2016;43(4):185-92.
doi: <https://doi.org/10.5653/cerm.2016.43.4.185>

Стаття надійшла до редакції
04.09.2019



UDC 616-002.78-008.6:612.461.25]-036-074

<https://doi.org/10.26641/2307-0404.2020.1.200414>

**G.P. Kuzmina,
O.M. Lazarenko**

FEATURES OF IMPACT OF HYPERFERRITINEMIA IN COMBINATION WITH HYPERURICEMIA ON THE COURSE OF GOUT

*SE «Dnipropetrovsk medical academy of Health Ministry of Ukraine»
Department of therapy, cardiology and family medicine
30-richchia Peremohy str., 2, Kryvyi Rig, 50056, Dnipropetrovsk Region, Ukraine
ДЗ «Дніпропетровська медична академія МОЗ України»
кафедра терапії, кардіології та сімейної медицини ФПО
(зав. – д. мед. н., проф. В.А. Потабааній)
вул. 30-річчя Перемоги, 2, Кривий Ріг, 50056, Дніпропетровська обл., Україна
e-mail: lazerhelga1988@gmail.com*

Цитування: *Медичні перспективи*. 2020. Т. 25, № 1. С. 141-149

Cited: *Medicni perspektivi*. 2020;25(1):141-149

Key words: *gout, hyperferritinemia, arterial hypertension, ferritin, blood uric acid, iron metabolism*
Ключові слова: *подагра, гіперферритинемія, артеріальна гіпертензія, феритин, сечова кислота крові, метаболізм заліза*
Ключевые слова: *подагра, гиперферритинемия, артериальная гипертензия, ферритин, мочевая кислота крови, метаболизм железа*