

УДК 616.72-089.88-072.7

Е.А. Ошлянская, Л.И. Омельченко, Т.А. Людвик

К вопросу дифференциальной диагностики суставного синдрома у детей: паранеопластический артрит

ГУ «Институт педиатрии, акушерства и гинекологии НАМН Украины», г. Киев

PERINATOLOGIYA I PEDIATRIYA. 2017.2(70):121-125; doi 10.15574/PP.2017.70.121

В статье приведены данные о клинических проявлениях паранеопластических синдромов и описаны основные механизмы их развития. Описан случай артрита у ребенка Ц. (мальчик, 14 лет). Анамнез неотягощен. За 3 месяца до госпитализации — острая кишечная инфекция, через 3 недели — боль и отек правого коленного сустава, субфебрилитет, прием нестероидных противовоспалительных препаратов в течение 1 месяца — без эффекта. При осмотре выявлена отечность правого коленного сустава без локальной гипертермии с минимальным ограничением сгибания, «хруст» при движении. Отмечена сухость кожи на тыльной поверхности рук, умеренное затруднение носового дыхания. При обследовании общий анализ крови — без патологических изменений, СОЭ — 10 мм/ч, СРБ отрицательный, все серологические маркеры не выявлены. УЗИ коленного сустава: экссудативный синовит. УЗИ щитовидной железы: левосторонний узловый зоб. Т3, Т4, ТТГ, АТПО нормальные. Проведена аспирационная биопсия щитовидной железы. Цитологическое исследование: «Папиллярная карцинома щитовидной железы». Клинические проявления артрита коленных суставов купированы после операции. Пациент в настоящее время наблюдается у онколога. В некоторых случаях артрит развивается раньше, чем диагностируется опухолевый процесс. Клиницист должен обратить внимание на отсутствие типичных клинических и лабораторных признаков, характерных для ювенильных артритов, а также на резистентность к противовоспалительной терапии.

Ключевые слова: дети, паранеопластический синдром, артрит.

On the question of differential diagnostics of articular syndrome in children: paraneoplastic arthritis

O.A. Oshlyanska, L.I. Omelchenko, T.A. Ljudvik

SI «Institute of Pediatrics, Obstetrics and Gynecology of NAMS of Ukraine», Kyiv

Data on the clinical manifestations of paraneoplastic syndromes and the main mechanisms of their development are presented in the article. A case of arthritis in a child Ts. (boy of 14 years) is described. Anamnesis was not burdened. He had a history of an acute intestinal infection for 3 months before hospitalization, then in 3 weeks the patient complained of pain and edema of the right knee joint, subfebrility, and NSAID therapy was administrated for 1 month, but had no effect. On examination, there was edema without local hyperthermia of the right knee joint with minimal restriction of flexion, «crunching» during movement. Other joints were intact. Dryness of the skin on the back surface of the hands, moderate difficulty in nasal breathing were detected. The general blood test was without pathological changes, ESR 10 mm/h, CRP negative, all serological markers were not increased. Ultrasound of the knee joint detected an exudative synovitis. Ultrasound of the thyroid gland: left-sided nodular goiter. The concentrations of T3, T4, TSH, ATPO were normal. A thin-needle aspiration biopsy of the thyroid gland was performed. The cytological test conclusion: papillary carcinoma of the thyroid gland. The clinical manifestations of gonarthrits stabilized after the surgery. The patient is currently followed up by the oncologist. In some cases, arthritis develops earlier than the neoplastic process is diagnosed. The clinician should pay attention to the lack of typical clinical and laboratory signs characteristic of juvenile arthritides and resistance to anti-inflammatory therapy.

Key words: children, paraneoplastic syndrome, arthritis.

До питання диференційної діагностики суглобового синдрому в дітей: паранеопластичний артрит

O.A. Oshlyanska, L.I. Omelchenko, T.A. Ljudvik

ДУ «Інститут педіатрії, акушерства і гінекології НАМН України», м. Київ

У статті наведено дані про клінічні прояви паранеопластичних синдромів та описано основні механізми їх розвитку. Описано випадок артриту у дитини Ц. (хлопчик, 14 років). Анамнез не обтяжений. За 3 місяці до госпіталізації — гостра кишкова інфекція, через 3 тижні — біль і набряк правого колінного суглоба, субфебрилітет, застосування не стероїдних протизапальних препаратів протягом 1 місяця — без ефекту. При огляді виявлено набряк правого колінного суглоба без локальної гіпертермії з мінімальним обмеженням згинання, «хрускіт» при рухах. Відзначено сухість шкіри на тильній поверхні рук, помірне утруднення носового дихання. При обстеженні: загальний аналіз крові — без патологічних змін, ШОЕ — 10 мм/год., СРБ негативний, всі серологічні маркери негативні. УЗД колінного суглоба: екссудативний синовіт. УЗД щитоподібної залози: лівобічний вузловий зоб. Т3, Т4, ТТГ, АТПО нормальні. Проведено аспіраційну біопсію щитовидної залози. Цитологічне дослідження: «Папілярна карцинома щитовидної залози». Клінічні прояви артриту колінних суглобів куповані після операції. Пациент у даний час спостерігається в онколога. У деяких випадках артрит розвивається раніше, ніж діагностується пухлинний процес. Клініцист повинен звернути увагу на відсутність типових клінічних і лабораторних ознак, характерних для ювенільних артритів, а також на резистентність до протизапальної терапії.

Ключові слова: діти, паранеопластичний синдром, артрит.

Дифференціальний діагноз при суставном синдроме у дітей представляє определенні труднощі в реальній практиці сімейного лікаря, педіатра і дитячого ревматолога. Процес верифікації діагнозу потребує достаточних теоретических знань, клініческого опыта, мультидисциплінарного підходу (осмотра хірурга, ортопеда, окуліста, консуль-

тацій других смежных специалистов), выполнения дополнительных лабораторных анализов и инструментальных методов исследования (рентгенологической, ультразвуковой диагностики, магнитно-резонансной томографии).

От правильности и своевременности установления диагноза зависят определение целей, выбор стратегии и тактики лечения ребенка,

объем медикаментозной терапии, реабилитационных мероприятий и, в конечном итоге, особенности дальнейшего течения болезни, качество жизни пациента и исход заболевания в целом.

Ошибка в диагнозе может привести к необоснованному использованию ряда противоревматических препаратов и нежелательным побочным явлениям не только в периоде активного лечения, но и много лет спустя. В то же время позднее назначение болезнь-модифицирующих и генно-инженерных биологических препаратов увеличивает число детей-инвалидов в связи с тяжелым течением ювенильных артритов.

Согласно современным клиническим рекомендациям и руководствам, при суставном синдроме у детей предусматривается проведение дифференциального диагноза более чем с 20 нозологическими формами, среди которых — артриты при острой ревматической лихорадке и других ревматических болезнях, реактивные артриты, артриты инфекционные (септический, туберкулезный, вирусные, боррелиозные артриты), а также артриты при аутовоспалительных заболеваниях, болезнях крови и неопластических процессах в организме.

Особого внимания детских врачей и ревматологов заслуживают редко встречающиеся в детском возрасте артриты, в том числе артриты при неопластических процессах.

Поражения суставов у детей могут быть связаны с доброкачественными опухолями и злокачественными новообразованиями.

Артриты, обусловленные доброкачественными опухолями мягких тканей, поражающими суставные или околосуставные структуры, часто сопровождаются выпотом в полость сустава, ограничением объема движений, крепитацией, неожиданным «заклиниванием» сустава. Как правило, поражается один из крупных суставов (тазобедренный, коленный, локтевой). Диагноз устанавливается на основе результатов рентгенографии, компьютерной или магнитно-резонансной томографии, внутрисуставной биопсии.

Паранеопластические артриты у детей наблюдаются при нейробластомах, саркомах, метастазах лейкозов, остеоид-остеомах и других злокачественных новообразованиях, характеризуются поражением одного сустава с выраженным болевым синдромом в периартикулярных областях, наличием тяжелого общего состояния пациента, оссалгий, миалгий, типич-

ных гематологических сдвигов (анемия, ускоренная СОЭ и др.) и рентгенологических изменений [1]).

Однако в ряде случаев артрит развивается раньше, чем диагностируется опухолевый процесс, и является составной частью паранеопластического синдрома, возникающего в организме под влиянием опухолевого роста [2].

Ревматические паранеопластические синдромы (РПНС) могут быть признаком опухоли различной локализации и морфологического строения. Спектр клинических проявлений РПНС самый разнообразный — от локальной (артралгии, артрит) до системной воспалительной реакции. В одних случаях они развиваются одновременно с неопластической трансформацией, в других — на фоне имеющегося опухолевого процесса, иногда предшествуют его местным проявлениям за несколько месяцев и лет.

В патогенезе паранеопластического артрита и паранеопластических реакций принимают участие:

- иммунные реакции;
- токсическое действие опухолевых субстанций;
- обменные нарушения, вызываемые опухолью: гиперкальциемия, гиперурикемия и др.;
- эктопическая продукция гормонов и гормоноподобных факторов (например, гормона роста, АКГГ, рилизинг-фактор-паратормона, инсулиноподобного фактора роста и др.);
- активация латентной вирусной инфекции, роль которой не исключается в развитии аутовоспалительных реакций у больных со злокачественными новообразованиями [2, 5].

В основе большинства РПНС лежат гиперергические реакции реактинового, иммунокомплексного либо цитотоксического типа на метастазирующие клетки или «поступающие в кровотоки» чужеродные опухолевые антигены, возможно, перекрестно-реагирующие с антигенами нормальных тканей. Кроме того, в развитии паранеопластического иммунного воспаления может иметь значение образование новых аутоантигенов в других тканях под влиянием циркулирующих продуктов новообразования [4].

Клиническая картина паранеопластического суставного синдрома напоминает ювенильные идиопатические артриты (ЮИА) или реактивные артропатии (РеА). В первом случае развивается симметричный полиартрит мелких

суставов кистей и стоп, во втором — асимметричный олиго- или моноартрит крупных суставов, преимущественно нижних конечностей.

Воспалительные изменения суставов, в т.ч. возникающие раньше манифестации злокачественного новообразования, сопровождаются интоксикацией, увеличением СОЭ, повышением острофазовых показателей [3].

Диагностика паранеопластического артрита и других проявлений РПНС в детском возрасте трудна, поскольку это редкая патология и в педиатрической литературе мало внимания уделено этому вопросу.

Клиницист должен обратить внимание на отсутствие типичных клинических и лабораторных признаков, характерных для системных заболеваний соединительной ткани, РеА или ЮИА, а также на наличие у ребенка лихорадки, устойчивой к антибиотикам, резистентность суставного синдрома к противовоспалительной терапии ревматических заболеваний и цитостатикам.

Примером паранеопластического артрита у детей может служить следующий случай.

В детскую клинику ГУ «Институт педиатрии, акушерства и гинекологии НАМН Украины» поступил ребенок Ц., мальчик, 14 лет.

Из анамнеза известно, что ребенок рожден от первой, нормально протекавшей беременности, физиологических родов. Масса тела при рождении — 3650 г, рост — 50 см, оценка по шкале Апгар — 9/9 баллов. Раннее развитие — по возрасту, привит согласно календарю профилактических прививок, нежелательных реакций на прививки не было. До настоящего заболевания болел изредка острыми респираторными инфекционными инфекциями, перенес ветряную оспу 3 года тому назад. Семейный анамнез не отягощен. Родители здоровы, второй ребенок в семье здоров. Аллергологический анамнез не отягощен. Туберкулез и венерические заболевания в семье отсутствуют.

За три месяца до госпитализации ребенок перенес кишечную инфекцию в легкой форме, через 3 недели после которой появились боли и припухлость правого коленного сустава, периодические повышения температуры тела до 37,0–37,1°C.

Врач по месту жительства расценил изменения как РеА правого коленного сустава, назначил местную противовоспалительную терапию. На фоне лечения в течение 2 недель положительная динамика артрита не отмечалась, в связи с чем были назначены нестероидные противовоспалительные препараты (НПВП)

внутри (диклофенак натрия (100 мг/сутки) и инцена по 10 к. 3 раза в день). Отсутствие четкой положительной динамики в течение следующих трех недель послужило основанием для направления ребенка в детскую клинику института с целью уточнения диагноза и тактики дальнейшей терапии.

При поступлении у мальчика были жалобы на увеличение правого колена, болезненность при движениях, «хруст» в обоих коленных суставах, больше — в правом.

Общее состояние ребенка не нарушено. Телосложение астеническое, питание удовлетворительное.

При осмотре: правый коленный сустав деформирован, небольшая деформация левого коленного сустава, движения в коленных суставах скованы, немного ограничено сгибание, разгибание полное, при пассивных движениях — «хруст» в обоих суставах, локальное повышение температуры в области суставов не выявлено, кожа над ними не гиперемирована, разница в объеме коленных суставов — 1 см (правый больше левого), (рис. 1).

При физикальном осмотре: выраженная сухость кожи на тыльной поверхности кистей рук; зев чистый, миндалины увеличены до II ст., язык у корня обложен. Пальпированы подчелюстные и задне-шейные лимфоузлы до 1 см в диаметре, плотноэластической консистенции, не спаянные с прилежащими тканями. При перкуссии легких: ясный легочной звук, при аускультации — дыхание везикулярное. Границы относительной сердечной тупости в пределах возрастной нормы, тоны сердца ясные, ритм правильный, короткий систолический шум вдоль левого края грудины функционального характера. Живот мягкий, чувствительный, при пальпации в правом подреберье, печень и селезенка не выступают из-под краев реберных дуг, отрезки кишечника без изменений, физиологические отправления в норме.

Ребенок осмотрен неврологом, оториноларингологом, дерматологом, аллергологом, стоматологом и эндокринологом. Для уточнения диагноза проведено следующее лабораторно-инструментальное обследование.

Анализ крови общий: гемоглобин — 154 г/л; эритроциты — $5,42 \times 10^{12}$ /л; лейкоциты — $6,3 \times 10^9$ /л; тромбоциты — 231×10^9 /л; СОЭ — 10 мм/час. *Биохимический анализ крови:* общий билирубин — 12,6 мкмоль/л, тимоловая проба — 3,6 ед., щелочная фосфатаза — 175 Ед/л; АЛТ — 18 Ед/л, АСТ — 2,6 Ед/л, мочевины —

3,9 мкмоль/л, глюкоза — 4,93 мкмоль/л СРБ — отрицательный. Протеинограмма — без особенностей. *Иммунологические исследования:* иммуноглобулины А, М, G — в пределах возрастных значений. Общий иммуноглобулин Е в сыворотке крови — 934 Ед/л (норма — <200 Ед/л). Ревматоидный фактор — отрицательный; ЦИК — 0,059 г/л (референтные значения — <0,025 г/л); антистрептолизины — 350,59 Ед/мл (норма — <150 Ед/мл). Антифосфолипидные антитела, анти-ДНК-антитела не выявлены. Антитела к микоплазменным и хламидийным антигенам не выявлены. РНГА с псевдотуберкулезным и иерсиниозным диагностикумом отрицательны.

При *цитологическом исследовании слизи из носа* выявлена умеренная эозинофилия, кожный прик-тест на гистамин позитивный.

ЭКГ: ритм синусовый, ЧСС — 66 уд./мин., вертикальное положение электрической оси сердца — 72°; нарушение внутрижелудочковой проводимости; при оценке *кардиоинтервалографии* отмечено преобладание симпатического отдела вегетативной нервной системы, умеренное напряжение адаптационно-приспособительных механизмов, вегетативная реактивность нормальная.

Эхокардиография: аномальна хорда левого желудочка.

На *реоэнцефалограмме:* повышенное кровенаполнение в бассейне правой позвоночной артерии, умеренно сниженное кровенаполнение в бассейне внутренних сонных артерий, изменение тонуса артериальных сосудов по смешанному, преимущественно гипотоническому типу. Отмечены признаки вегетативной дисфункции сосудов.

УЗИ коленных суставов: верхний заворот справа расширен до 8,3 мм, слева — 4,7 мм. Синовиальная оболочка не утолщена. Жировые тела не увеличены. Высота хрящей не уменьшена. Контуры надколенников не изменены. Целостность связок не нарушена. Мениски без признаков повреждения. При цветном доплеркартировании усиление кровотока в тканях коленных суставов не выявлено.

УЗИ органов брюшной полости, почек: признаки реактивных изменений паренхимы печени, ткани поджелудочной железы.

УЗИ щитовидной железы: щитовидная железа в типичном месте, контуры ровные, четкие, капсула не уплотнена. Эхогенность паренхимы не изменена, структура ткани однородна. Сосудистый рисунок в режиме ЭДК симметричен, кровотоков не усилен. Объем по Bgrunn правая

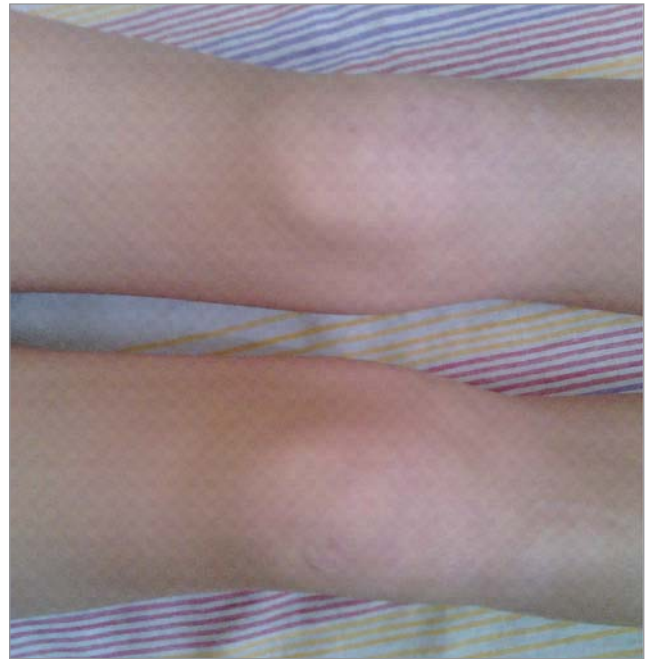

Рис. 1. Внешний вид коленных суставов у ребенка Ц.

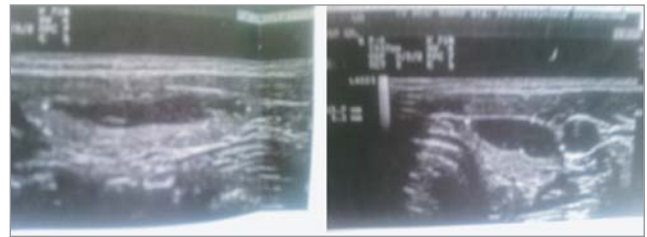


Рис. 2. УЗИ щитовидной железы ребенка Ц.

доля — 4,1 см³, левая — 3,4 см³. Перешеек — 1,8 мм. Общий объем — 7,5 см³ (норма — до 8,2 см³).

В средней трети правой доли по задней поверхности визуализировано гипоехогенное образование неправильной овальной формы с четким ровным контуром, неоднородной структуры 4,3x5,8 мм с активным интранодулярным кровотоком. В левой доле по всей передней поверхности выявлено гипоехогенное образование неправильной овальной формы с четким неровным контуром, неоднородное за счет единичных линейных гиперэхогенных структур, размером 30x15,7x5,3 мм (рис. 2). У нижнего полюса левой доли визуализированы лимфатические узлы размером 6,8 мм и 9,4 мм, овальной формы, средней эхогенности, дифференциация слоев сохранена, по ЭДК — слабый кровоток в области ворот. По ходу сосудистых пучков с обеих сторон выявлены единичные гиповаскулярные узлы справа до 6,8 мм, слева до 4,2 мм.

Исследование уровня гормонов щитовидной железы: ТТГ — 2,028 мкЕд/мл (норма 0,4–4,0 мкЕд/мл), антитела к тиреопероксидазе — 11 Ед/мл (норма — до 35 Ед/мл).

В ГУ «Институт эндокринологии и обмена веществ имени В.П. Комисаренко НАМН Украины» под контролем эхографии проведена тонкоигольная аспирационная пункционная биопсия выявленного образования в средней трети левой доли щитовидной железы.

При цитологическом исследовании пункционного материала обнаружено наличие выраженной пролиферации и атипии тиреоидного эпителия, в связи с чем в хирургическом отделении указанного института проведена левосторонняя гемитиреоидэктомия.

Заключительный диагноз: папиллярная карцинома щитовидной железы. Паранеопластический артрит коленных суставов.

Для купирования суставного синдрома продолжено лечение НПВП, назначен плаквенил.

Ребенок осмотрен в динамике спустя 1,5 месяца после оперативного вмешательства.

Клинические проявления артрита коленных суставов не выявлены. Отменены НПВП и плаквенил. Мальчик получает заместительную терапию L-тироксином. Наблюдается эндокринологом, продолжается обследование в Институте рака.

Особенностью случая является появление у ребенка симптомов реактивного гонита, плохо отвечающего на противовоспалительную местную и системную терапию, при отсутствии явных воспалительных изменений в общем анализе крови, отрицательных показателях исследований на РФ, анти-ДНК антитела, кар-

диолипиновые антитела, серологических исследований на инфекции, которые могли быть причиной суставного синдрома. Кроме артрита, у мальчика выявлены признаки аллергии организма (положительный на прик-тест гистамин, повышенное содержание эозинофилов в носовом секрете), дисфункции вегетативной нервной системы, наличие хронического тонзиллита с повышением титра антистрептолизина в крови.

Углубленное комплексное обследование, направленное на уточнение причин суставного синдрома и нарушений со стороны вегетативной нервной системы позволило выявить неопластический процесс в щитовидной железе, провести радикальное оперативное лечение, что способствовало обратному развитию артрита коленных суставов, который был расценен как проявление паранеопластического синдрома у пациента.

Описанный случай иллюстрирует высказывание известного клинициста Е.М. Тареева: «Знание ПНС важно для врачей всех специальностей, поскольку опухоли различных локализаций на определенных этапах до появления местной симптоматики могут проявляться неспецифическими признаками, ошибочно трактуемыми как самостоятельные заболевание кожи, суставов, почек и т.д. Это, с одной стороны, может вести к неоправданной терапии, а с другой — к задержке онкологического поиска и запоздалому распознаванию опухоли».

ЛИТЕРАТУРА

1. Дворецкий Л.И. Паранеопластические синдромы / Л.И. Дворецкий // Consilium medicum. — 2003. — Т. 3, № 3. — С. 67—78.
2. Chambers S. Malignancy and Rheumatic Disease. A Real Association? / S. Chambers, D. Isenberg // The Journal of Rheumatology. — 2005. — № 10. — P. 56—64.
3. Marmur R. Cancer-associated neuromusculoskeletal syndromes. Recognizing the rheumatic-neoplastic connection / R. Marmur, L. Kagen // Postgraduate medicine. — 2002. — № 4. — P. 66—78.
4. Prevalence of rheumatic manifestations and anti neutrophil cytoplasmic antibodies in haematological malignancies. A prospective Study / M. Hamidon, S. Derenne, M. Audain, Berthelot Sg Boumalassa A. // Rheumatology. — 2000. — № 3 (9). — P. 417—420.
5. Valeriano J. Malignancy and Rheumatic Disease / J. Valeriano // Cancer Control Journal. — 2000. — № 3. — P. 88—96.

Сведения об авторах:

Ошлянская Елена Анатольевна — д.мед.н., вед.н.с. отделения болезней соединительной ткани ГУ «ИПАГ НАМН Украины». Адрес: г. Киев, ул. П. Майбороды, 8; тел. (044) 483-92-51.

Омельченко Людмила Ивановна — д.мед.н., проф., зам. директора ГУ «ИПАГ НАМН Украины». Адрес: г. Киев, ул. П. Майбороды, 8.

Людвик Татьяна Анатольевна — к.мед.н., ст.н.с. отделения медицинских проблем здорового ребенка и пренатальных состояний ГУ «ИПАГ НАМН Украины». Адрес: г. Киев, ул. П. Майбороды, 8; тел. (044) 483-61-75.

Статья поступила в редакцию 12.03.2017 г.