

©Н. Є. Горбань, В. К. Кондратюк, І. І. Ракша

ДУ «Інститут педіатрії, акушерства і гінекології
імені академіка О. М. Лук'янової НАМН України», Київ

ОЦІНКА ЕХОГРАФІЧНИХ ПОКАЗНИКІВ У ЖІНОК З ГІПЕРПРОЛІФЕРАТИВНОЮ ПАТОЛОГІЄЮ ЕНДОМЕТРІЯ

Мета дослідження – визначити ехографічні особливості органів малого таза у жінок репродуктивного віку з неатиповою гіперпроліферативною патологією ендометрія (НГПЕ).

Матеріали та методи – Ультразвукове дослідження (УЗД) органів малого таза проведено 184 пацієнткам репродуктивного віку з НГПЕ, яких було поділено на 3 групи: I – жінки з неатиповою гіперплазією ендометрія (НГЕ) (n=60); II – пацієнтки з поліпами тіла матки (ПТМ) (n=62); III – хворі з поєднаною НГПЕ (НГЕ+ПТМ) (n=62). Контрольну групу склали 30 жінок репродуктивного віку без наявності гінекологічної патології.

Результати дослідження та їх обговорення. Збільшення розмірів тіла матки встановлено у більшості хворих основних груп – у 126 (68,5 %) осіб. У 143 (77,7 %) хворих із НГПЕ ультразвукова картина характеризувалась вираженим поліморфізмом. НГЕ характеризувалась збільшенням товщини та зміною ехоструктури ендометрія, невідповідністю показників дню менструального циклу. При ПТМ спостерігали гетерогенність ендометрія та наявність ехопозитивних утворів овальної форми розміром 0,2–0,4 см однорідної структури. У 35,3 % жінок із НГПЕ виявлено неоднорідність тканини з переважанням гіперехогенних включень діаметром 0,1–0,3 см внаслідок вогнищ фіброзу і кальцинозу базального шару ендометрія, що є ехографічними ознаками хронічного ендометриту. Для наочності надано рисунки ультразвукових зображень різних видів НГПЕ.

Висновки. Саме трансвагінальне УЗД органів малого таза в жінок із НГПЕ є доступним, швидким та інформативним діагностичним методом у виявленні такої гінекологічної патології у жінок репродуктивного віку.

Ключові слова: гіперпроліферативна патологія ендометрія; поліп тіла матки; гіперплазія ендометрія; репродуктивний вік; ультразвукове дослідження.

ОЦЕНКА ЭХОГРАФИЧЕСКИХ ПОКАЗАТЕЛЕЙ У ЖЕНЩИН С ГИПЕРПРОЛИФЕРАТИВНОЙ ПАТОЛОГИЕЙ ЭНДОМЕТРИЯ

Цель исследования – определить эхографические особенности органов малого таза у женщин репродуктивного возраста с неатипичной гиперпролиферативной патологией эндометрия (НГПЭ).

Материалы и методы. Ультразвуковое исследование (УЗИ) органов малого таза проведено 184 пациенткам репродуктивного возраста с НГПЭ, которые были распределены на 3 группы: I – женщины с неатипичной гиперплазией эндометрия (НГЭ) (n=60); II – пациентки с полипами тела матки (ПТМ) (n=62); III – больные с сочетанной НГПЭ (НГЭ+ПТМ) (n=62). Контрольную группу составили 30 женщин репродуктивного возраста без наличия гинекологической патологии.

Результаты исследования и их обсуждение. Увеличение размеров тела матки установлено у большинства обследованных основных групп – у 126 (68,5 %) человек. У 143 (77,7 %) больных с НГПЭ ультразвуковая картина характеризуется выраженным полиморфизмом. НГЭ характеризовалась увеличением толщины и изменением эхоструктуры эндометрия, несоответствием показателей дню менструального цикла. При ПТМ наблюдались гетерогенность эндометрия и наличие эхопозитивных образований овальной формы размером 0,2–0,4 см однородной структуры. У 35,3 % женщин с НГПЭ обнаружена неоднородность ткани с преобладанием гиперехогенных включений диаметром 0,1–0,3 см вследствие очагов фиброза и кальциноза базального слоя эндометрия, эхографически соответствующих признакам хронического эндометрита. Для наглядности предоставлены рисунки ультразвуковых изображений различных видов НГПЭ.

Выводы. Именно трансвагинальное УЗИ органов малого таза у женщин с НГПЭ является доступным, быстрым и информативным диагностическим методом в выявлении такой гинекологической патологии у женщин репродуктивного возраста.

Ключевые слова: гиперпролиферативная патология эндометрия; полип тела матки; гиперплазия эндометрия; репродуктивный возраст; ультразвуковое исследование.

EVALUATION OF ULTRASOUND PARAMETERS IN WOMEN WITH ENDOMETRIAL HYPERPROLIFERATIVE PATHOLOGY

The aim of the study – to determine the echographic features of the pelvic organs in women of reproductive age with non-atypical hyperproliferative pathology of the endometrium (NHPE).

Materials and Methods. Ultrasound examination (ultrasound) of the pelvic organs was performed for 184 patients of reproductive age with NHPE, divided into 3 groups: I – women with non-atypical endometrial hyperplasia (NEH) (n = 60); II – patients with polyps of the uterus (PU) (n = 62); III – patients with combined NHPE (NEH + PU) (n = 62). The control group consisted of 30 women of reproductive age without the presence of gynecological pathology.

Results and Discussion. An increase in the size of the uterus was found in most of the examined main groups – in 126 (68.5 %) people. In 143 (77.7 %) patients with NHPE, the ultrasound picture is characterized by pronounced polymorphism. NEH was characterized by an increase in thickness and a change in the echostructure of the endometrium, mismatch of the indicators on the day of the menstrual cycle. With PU, endometrial heterogeneity and the presence of echopositive oval formations with a size (0.2–0.4) cm of a homogeneous structure were observed. Tissue heterogeneity with prevalence of hyperechoic inclusions with a diameter of (0.1–0.3) cm due to foci of fibrosis and calcification of the basal layer of the endometrium, echographically consistent with signs of chronic endometritis was found in 35.3 % of women with NHPE. For clarity, drawings of ultrasound images of various types of NHPE are provided.

Conclusions. It is transvaginal ultrasound of the pelvic organs in women with NGPE that is an affordable, fast and informative diagnostic method in identifying such a gynecological pathology in women of reproductive age.

Key words: endometrial hyperproliferative pathology; uterine body polyp; endometrial hyperplasia; reproductive age; ultrasound.

ВСТУП. Гіперпроліферативні захворювання ендометрія у жінок фертильного віку є потенційною причиною зниження репродуктивного потенціалу. Частота цієї патології не має тенденції до зниження і досягає 17,5 % [1, 2]. Патологічні процеси ендометрія складають значну частку у структурі гінекологічної захворюваності та є однією з найчастіших причин госпіталізації жінок до стаціонару [3, 4].

Незважаючи на багаторічні наукові дослідження, які спрямовані на розробку та впровадження нових методів лікування, досі має місце висока частота рецидивів гіперпроліферативних захворювань ендометрія [3, 5]. Поряд із цим, необґрунтоване застосування малоінвазивної внутрішньоматкової хірургії, широкий вибір препаратів гормональної терапії у лікуванні патологічних станів ендометрія визначають актуальність доопераційної діагностики стану ендометрія [1, 4, 6, 7].

Диференційна діагностика гіперпроліферативних станів ендометрія має вирішальне значення у визначенні тактики лікування пацієнток. На сьогодні ехографія є провідним методом діагностики захворювань органів малого таза [8, 9, 10]. Вимірювання величини передньо-заднього розміру середнього маткового ехо (М-ехо) має найбільше прогностичне значення при патологічних станах ендометрія.

Методом вибору ультразвукової діагностики (УЗД) при гіперпроліферативних станах ендометрія є трансвагінальна ехографія, яка передбачає застосування високочастотних датчиків, що забезпечує кращу візуалізацію акустичного відображення від ендометрія. Застосування трансабдомінального доступу під час УЗД погіршує оцінку М-ехо внаслідок часткового поглинання ехосигналів підшкірною жировою клітковиною [3, 4].

Сучасні діагностичні методи, такі як комп'ютерна томографія та магнітно-резонансна томографія, не завжди дозволяють диференціювати варіанти патології ендометрія [11, 12]. Тому для початкової візуалізації гіперпроліферативних захворювань ендометрія, зокрема поліпів тіла матки, в рутинній практиці рекомендовано проведення трансвагінального ультразвукового дослідження (ТВ-УЗД) (рівень доказовості В (2)) у проліферативну фазу менструального циклу (табл. 1) [13].

Підвищена увага клініцистів та дослідників до проблеми гіперпроліферативних захворювань ендометрія також зумовлена досить високим ризиком її малігнізації [17], що

Таблиця 1. Характеристика трансвагінального ультразвукового дослідження у діагностиці поліпів тіла матки

Характеристика	%
Чутливість	19–96
Специфічність	53–100
Позитивна прогностична цінність	75–100
Негативна прогностична цінність	87–97

вимагає подальшого вдосконалення та персоналізації [18] і пошуку нових підходів у діагностиці та лікуванні даної патології [14, 15].

МЕТА ДОСЛІДЖЕННЯ – визначити ехографічні особливості органів малого таза у жінок репродуктивного віку з неатиповою гіперпроліферативною патологією ендометрія.

МАТЕРІАЛИ ТА МЕТОДИ. Дослідження проводили на базі відділення планування сім'ї та оперативної реабілітації репродуктивної функції жінок ДУ «Інститут педіатрії, акушерства і гінекології імені академіка О. М. Лук'янової НАМН України». Було обстежено 184 пацієнтки репродуктивного віку, у яких морфологічно верифіковано неатипову гіперпроліферативну патологію ендометрія. Вік обстежених жінок в середньому склав (36,1±2,54) року. Залежно від результатів патогістологічного дослідження, хворих було поділено на 3 групи: 1-шу групу склали жінки з неатиповою гіперплазією ендометрія (НГЕ) (n=60); 2-гу групу – пацієнтки, які мали поліпи тіла матки (ПТМ) (n=62); до 3-ї групи увійшли хворі з поєднаною неатиповою гіперпроліферативною патологією ендометрія (ПНГПЕ) (поліпи з гіперплазією ендометрія) (n=62). Контрольну групу склали 30 жінок репродуктивного віку без наявності гінекологічної патології.

УЗД органів малого таза виконували на апараті Esaote MyLab 20 plus. Застосовували трансабдомінальні конвексні датчики із частотою акустичних коливань 3,5 МГц і трансвагінальні датчики із частотою 6,5 і 7 МГц. Сонографію у пацієнток проводили в динаміці менструального циклу – на 5–7-й день та 22–24-й день. Під час дослідження визначали положення і розміри матки (довжину, передньо-задній розмір, ширину), структуру міометрія, наявність і характер його змін. Особливу увагу приділяли вивченню М-ехо – відображенню від ендометрія і стінок порожнини матки: вимірювали величину передньо-заднього розміру, оцінювали структуру, контури, наявність деформації порожнини матки. Досліджували ехоструктуру шийки матки та ендоцервіксу. Оцінювали розміри та об'єм яєчників, число фолікулів. Звертали увагу на ознаки функціональної активності яєчників (стан фолікулярного апарату, наявність жовтого тіла), а також наявність патологічних структур, ознак злуквих процесів.

Статистичну обробку отриманих даних здійснювали з використанням прикладного програмного пакета Statistica 6.0.

РЕЗУЛЬТАТИ ДОСЛІДЖЕННЯ ТА ЇХ ОБГОВОРЕННЯ. Враховуючи коливання розмірів тіла матки залежно від фази менструального циклу, фіксували результати, отримані на 5–7-й день менструального циклу (табл. 2).

Середні показники довжини тіла матки у жінок з НГЕ склали (53,2±4,7) мм, у пацієнток, які мали ПТМ, вона дорівнювала (52,2±3,8) мм, у хворих із ПНГПЕ, відповідно, (54,0±2,7) мм проти (46,7±1,8) мм у жінок контрольної групи (p<0,05). Передньо-задній розмір тіла матки в середньому склав у жінок I групи (46,8±2,0) мм, II групи – (49,5±1,5) мм, III групи – (47,0±1,8) мм проти

Таблиця 2. Результати вимірювань тіла матки при ультразвуковому дослідженні обстежених жінок на 5–7-й день менструального циклу, мм (M±m)

	Групи обстежених з гіперпроліферативною патологією ендометрія			Здорові жінки (n=25)
	I група (хворі з НГЕ) (n=60)	II група (хворі з ПТМ) (n=62)	III група (хворі з ПНГПЕ) (n=62)	
Довжина тіла матки (мм)	(53,2±4,7)*	(52,2±3,8)*	(54,0±2,7)*	46,7±1,8
Передньо-задній розмір тіла матки (мм)	(46,8±2,0)*	(49,5±1,5)*	(47,0±1,8)*	39,1±4,6
Ширина тіла матки (мм)	(46,4±3,2)*	(48,1±2,4)*	(50,0±1,3)*	43,2±4,9
M-ехо (мм)	(8,43±1,6)*	(8,0±1,8)*	(9,0±1,4)*	5,78±1,5

Примітка.* – різниця достовірна відносно показників контрольної групи (p<0,05).

(39,1±4,6) мм у здорових жінок (p<0,05). Середні показники ширини тіла матки в обстежених основних груп склали: (46,4±3,2) мм – у хворих з НГЕ, (48,1±2,4) мм – у пацієток із ПТМ, (50,0±1,3) мм – в обстежених із ПНГПЕ, порівняно з показниками здорових жінок – (43,2±4,9) мм (p<0,05).

Вищенаведені дані доводять, що ехографічні середні показники розмірів тіла матки у жінок з неатиповою гіперпроліферативною патологією ендометрія не мають достовірної різниці між основними групами, але відрізняються від аналогічних значень у здорових жінок. Збільшення розмірів тіла матки встановлено у більшості представниць основних груп – у 126 (68,5 %) осіб.

Шийка матки сонографічно у більшості обстежених хворих із неатиповою гіперпроліферативною патологією ендометрія не відрізнялася від здорових жінок. Розміри шийки матки коливались залежно від репродуктивного анамнезу пацієток.

У середньому в групі жінок з НГЕ довжина шийки матки склала (37±3,2) мм, ширина – (28±3,2) мм; у групі хворих із ПТМ довжина шийки матки склала (36±1,2) мм, ширина – (27±3,1) мм; у групі пацієток із ПНГПЕ довжина шийки матки склала (35±1,6) мм, ширина – (28±1,4) мм; у групі здорових жінок довжина шийки матки склала (36±1,9) мм, ширина – (26±1,7) мм, p>0,05.

Структура шийки матки у 28 (46,7 %) жінок I групи, у 23 (37,1 %) обстежених II групи, у 24 (38,7 %) пацієток III групи та у 6 (20,0 %) здорових жінок була неоднорідною за рахунок поодиноких та/або численних ехонегативних утворів різного розміру (максимальний розмір до 1,0 см).

Одним з ультразвукових критеріїв наявності гіперпроліферативних захворювань ендометрія є його потовщення у визначені дні менструального циклу [16, 9, 5]. Відповідно до отриманих нами результатів, величина передньо-заднього розміру M-ехо у пацієток основних груп коливалась від 8 до 22 мм, склавши в середньому (14,5±4,1) мм.

Так, за даними трансвагінального УЗД на 5–7-й день менструального циклу, товщина ендометрія у жінок з НГЕ склала (8,43±1,6) мм, у пацієток з ПТМ – (8,0±1,8) мм, у хворих з ПНГПЕ – (9,0±1,4) мм проти (5,78±1,5) мм у жінок контрольної групи (p<0,05) (табл. 3).

Ультразвукове зображення (УЗ-зображення) ендометрія на 7-й день менструального циклу в пацієтки з ПТМ відображено на рисунку 1.

На 22–24-й день менструального циклу середні показники товщини ендометрія у пацієток з НГЕ склали (15,1±3,2) мм, у хворих з ПТМ – (14,8±1,70) мм, в обстежених із ПНГПЕ – (16,2±1,2) мм, склавши в контрольній групі (9,7±3,9) мм (p<0,05) (рис. 2).

Таким чином, аналіз отриманих результатів показав, що найбільша товщина (більше 16 мм) визначалася у жінок III групи – при поєднанні НГЕ та ПТМ (рис. 3).

Визначальним діагностичним критерієм у виявленні патології ендометрія є оцінка структурних змін ендометрія. У всіх жінок (100 %) контрольної групи та 41 (22,3 %) пацієтки, які мали неатипову гіперпроліферативну патологію ендометрія, його структура в I фазу менструального циклу була тришаровою, візуалізувалась гіперехогенна смуга, яка утворювалась від змикання задньої та передньої стінок матки.

Таблиця 3. Частота прояву деяких ультразвукових характеристик ендометріальної тканини при ультразвуковому дослідженні пацієток із неатиповою гіперпроліферативною патологією ендометрія, X±SD

Показник	Частота прояву, X±SD			Рівень значущості відмінності, p
	I група (хворі з НГЕ) (n=60)	II група (хворі з ПТМ) (n=62)	III група (хворі з ПНГПЕ) (n=62)	
Підвищена ехогенність	48 (80,0 %)	43 ³ (69,3 %)	55 ² (88,7 %)	0,03
Неоднорідна структура	46 ² (76,7 %)	32 ^{1,3} (51,6 %)	50 ² (80,6 %)	<0,001
Деформація M-ехо	14 ^{2,3} (23,3 %)	54 ^{1,3} (87,1 %)	40 ^{1,2} (64,5 %)	<0,001
Гіперехогенні включення	–	53 (90,3 %)	52 (83,9 %)	>0,99
Розширення порожнини матки	5 (8,3 %)	7 (11,7 %)	6 (9,6 %)	0,86
Фіброз та кальциноз базального шару	19 (31,6 %)	24 (38,7 %)	22 (35,4 %)	0,72

Примітка. При проведенні порівняння використано критерій Крускала-Уолліса. При проведенні постеріорних попарних порівнянь використано критерій Данна: ¹ – відмінність від групи Г статистично значима, p<0,05; ² – відмінність від групи П статистично значима, p<0,05; ³ – відмінність від групи П+Г статистично значима, p<0,05.

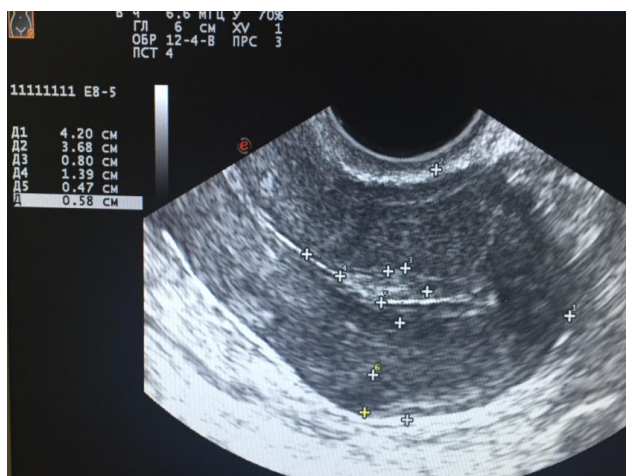


Рис. 1. Ультразвукове зображення ендометрія пацієнтки О. віком 33 роки (7-й день менструального циклу, група з поліпами тіла матки).

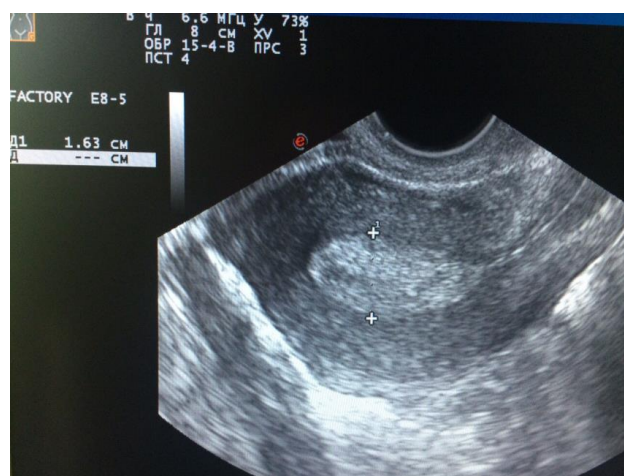


Рис. 2. Ультразвукове зображення ендометрія пацієнтки К. віком 36 років (22-й день менструального циклу, група з НГЕ).

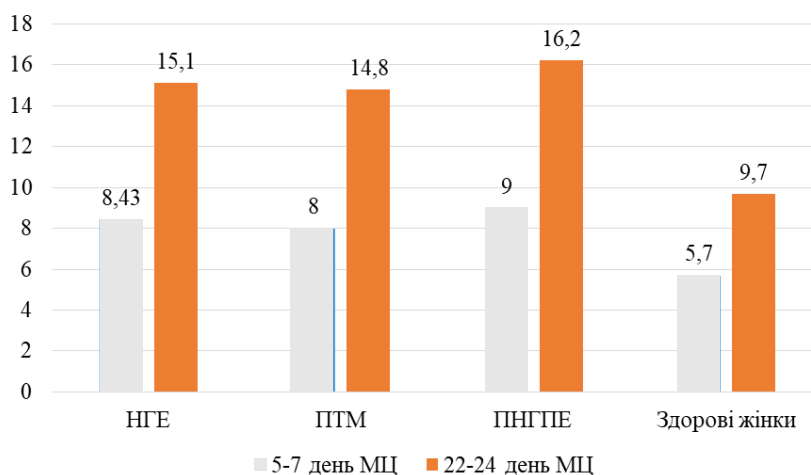


Рис. 3. Показники вимірювань товщини ендометрія при ультразвуковому дослідженні жінок обстежених груп, мм.

Також, слід наголосити, що в більшості пацієнток з неатиповою гіперпроліферативною патологією ендометрія – у 143 (77,7 %) випадках ультразвукова картина характеризувалася вираженим поліморфізмом (табл. 3). Так, під час вивчення особливостей порожнини матки та стану її слизової оболонки виявлено: підвищену ехогенність ендометріальної тканини у 48 (80,0 %) жінок, які мали НГЕ, у 43 (69,3 %) обстежених із ПТМ та у 55 (88,7 %) пацієнток із ПНГПЕ, що при порівнянні між ними мало відмінність на рівні $p=0,03$.

Неоднорідну структуру з множинними дрібними гіпо- або анехогенними включеннями розміром до 1,5 мм, іноді з ефектом акустичного підсилення, верифіковано у 46 (76,7 %) жінок I групи, у 32 (51,6 %) хворих II групи, у 50 (80,6 %) пацієнток III групи, що мало відмінність на рівні $p<0,001$ між групами, де ПТМ був визначений як гіперпроліферативна монопатологія.

Деформацію місця дотику переднього та заднього листків ендометрія найбільш часто було візуалізовано у 54 (87,1 %) обстежених II групи та у 40 (64,5 %) представниць III групи на відміну від 14 (23,3 %) жінок I групи,

$p<0,001$ (рис. 4).

Ехопозитивні утвори овальної форми розміром 0,2–0,4 мм однорідної структури, що відповідали ПТМ, спостерігалися у 53 (90,3 %) пацієнток, які мали ізольовані ПТМ, та у 52 (83,9 %) обстежених з ПНГПЕ, що не мало відмінності, $p>0,99$ (рис. 5).

У 56 (93,3 %) випадках у групі жінок з ПТМ та у 55 (88,7 %) обстежених з ПНГПЕ виявлено поодинокі поліпи, а множинні поліпи – у 4 (6,7 %) та 7 (11,6 %) хворих відповідно.

У деяких випадках інтерпретація ехографічної картини була утруднена за наявності залозистих ПТМ, які за рахунок конфігурації по формі порожнини матки мали листоподібну або сплюснену форму та не призводили до потовщення М-ехо. Звукопровідність таких поліпів була наближеною до звукопровідності ендометрія, що також значно погіршувало їхню візуалізацію.

Розширення порожнини матки до 0,3–0,6 мм виявлено у 5 (8,3 %) жінок I групи, у 7 (11,7 %) обстежених II групи та у 6 (9,6 %) хворих III групи, $p=0,86$.

Неоднорідність М-ехо з переважанням гіперехогенних включень діаметром 0,1–0,3 см внаслідок вогнищ фіброзу

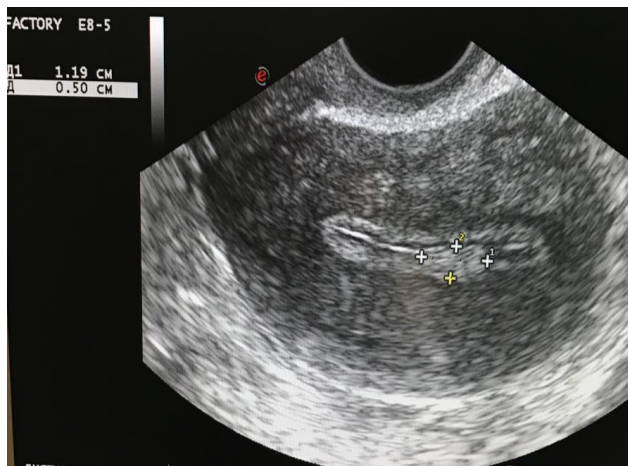


Рис. 4. Ультразвукове зображення ендометрія з деформацією М-ехо пацієнтки В. віком 28 років (8-й день менструального циклу, група з ПТМ).

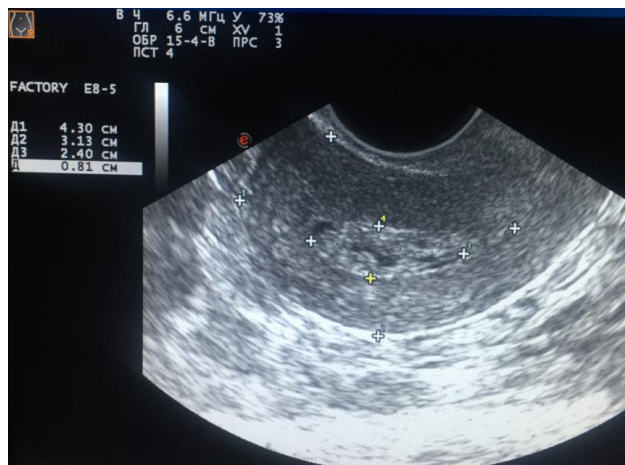


Рис. 5. Ультразвукове зображення ПТМ з НГЕ пацієнтки С. віком 33 роки (7-й день менструального циклу, група з ПНГПЕ).

і кальцинозу базального шару ендометрія спостерігали приблизно в третині випадків у хворих із неатиповою гіперпроліферативною патологією ендометрія: у 19 (31,6 %) пацієнок I групи, у 24 (38,7 %) обстежених II групи та у 22 (35,4 %) жінок III групи, $p=0,72$.

Слід зазначити, що приблизно така ж кількість обстежених жінок з усіх груп мала чітку невідповідність зображення ендометрія дню менструального циклу. Так, це встановлено у 19 (31,7 %) жінок з НГЕ, у 20 (32,3 %) обстежених з ПТМ, у 24 (38,7 %) хворих з ПНГПЕ та лише в 1 (4,0 %) жінки з контрольної групи вперше.

За результатами сонографічного обстеження середні розміри яєчників у жінок з неатиповою гіперпроліферативною патологією ендометрія склали у хворих I групи $(6,4 \pm 3,1)$ см³, у пацієнок II групи – $(7,2 \pm 1,4)$ см³, в обстежених III групи – $(7,0 \pm 0,8)$ см³, що достовірно не відрізнялося від аналогічних показників у групі здорових жінок – $(7,1 \pm 2,3)$ см³ ($p > 0,05$).

У структурі яєчників домінуючий фолікул у першу фазу менструального циклу розміром більше 12,0 мм визначали у 37 (61,7 %) хворих з неатиповою гіперплазією ендометрія, у 41 (66,1 %) представниці групи з поліпами тіла матки, у 39 (62,9 %) обстежених з поєднаною неатиповою гіперпроліферативною патологією ендометрія та у 21 (70,0 %) жінки з контрольної групи. Мультифолікулярна ехоструктура яєчників була притаманна 23 (12,5 %) жінкам основних груп та 3 (10,0 %) здоровим жінкам.

Під час УЗД підтвердженням факту овуляції вважали наявність вільної рідини параоваріально або в дугласовому просторі та формування жовтого тіла на місці домінуючого фолікула.

Так, слід зауважити, що факт наявності овуляції був підтверджений лише у 38 (63,3 %) жінок із НГЕ, у 41 (66,1 %) хворих, які мали ізольовані ПТМ, у 39 (62,9 %) хворих із ПНГПЕ та майже у всіх 56 (93,3 %) представниць контрольної групи, що в котрий раз підкреслює системність змін у репродуктивній системі за наявності гіперпроліферативної ендометріальної патології.

Рєстрація кольорних ехосигналів у структурі утвору під час доплерівського дослідження дозволяє диференціювати поліпи від внутрішньоматкових синехій та згортків крові (рис. 6, 7), де кровотік був відсутній.

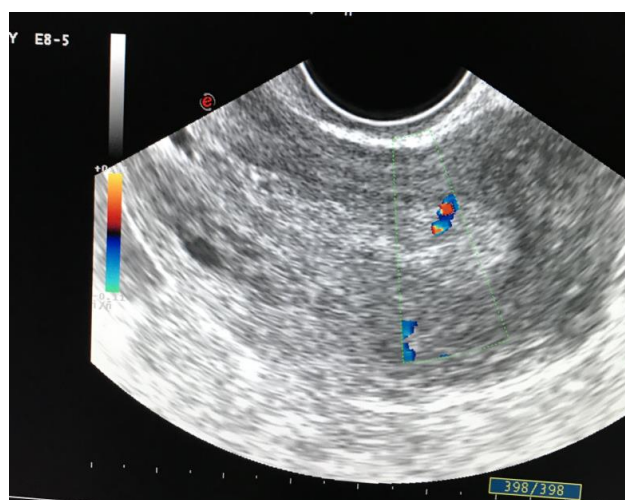


Рис. 6. Ультразвукове зображення судинної ніжки поліпа тіла матки при кольорному картуванні у пацієнтки Л. віком 28 років (23-й день менструального циклу, група з ПНГПЕ).

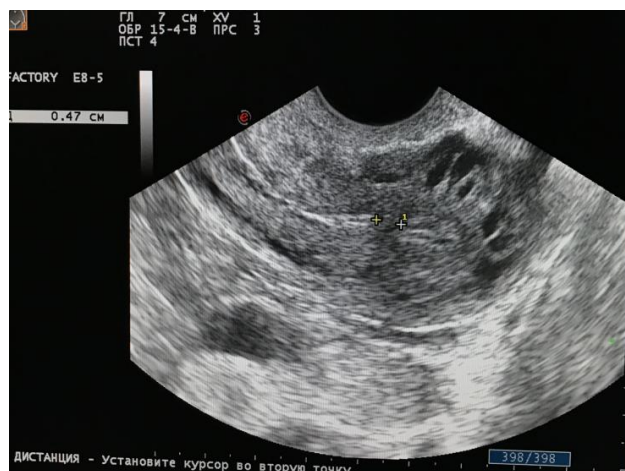


Рис. 7. Ультразвукове зображення синехії порожнини матки у пацієнтки Д. віком 34 роки (5-й день менструального циклу, група з НГЕ).

Наявність судинної ніжки поліпа тіла матки виявлено у переважної більшості обстежених: у 44 (77,4 %) жінок, які мали ПТМ, та у 24 (38,7 %) хворих із поєднаною гіперпроліферативною патологією ендометрія.

Отже, вищенаведені дані щодо ехографічних особливостей порожнини матки та ендометріальної тканини за її гіперпроліферативних змін свідчать, що саме трансвагінальне ультразвукове дослідження є точним та інформативним діагностичним методом у виявленні такої гінекологічної патології у жінок репродуктивного віку.

ВИСНОВКИ. Ультразвуковими критеріями встановлення діагнозу гіперплазії ендометрія були: збільшення товщини та підвищення ехогенності ендометрія, невідповідність показників дню менструального циклу, зміна ехоструктури ендометрія – візуалізувалась гомогенною з підвищеною або зниженою звукопровідністю чи гетерогенною з наявністю дрібних анехогенних включень.

СПИСОК ЛІТЕРАТУРИ

1. Павловская М. А. Гиперплазия эндометрия у женщин репродуктивного возраста: диагностика, лечение и профилактика рецидивирования : автореф. дис. на соискание учёной степени канд. мед. наук : 14.01.01 / М. А. Павловская ; Гродн. гос. мед. ун-т. – Минск, 2015. – 25 с.
2. Incidence of endometrial hyperplasia / S. Reed, K. Newton, W. Clinton [et al.] // *Am. J. Obstet. Gynecol.* – 2009. – Vol. 200, No. 6. – P. 678.
3. Візір К. М. Фактори ризику розвитку неатипової гіперплазії ендометрія у жінок репродуктивного віку на сучасному етапі / К. М. Візір, В. Г. Дубініна // *Здоровье женщины.* – 2015. – № 2. – С. 111–113.
4. Лечение пациенток с эндометриальной гиперплазией / С. А. Леваков, Н. А. Шешукова, О. В. Большакова, Е. А. Обухова // *Пробл. репродукции.* – 2017. – Т. 23, № 2. – С. 33–36.
5. Kotdawala P. Evaluation of endometrium in perimenopausal abnormal uterine bleeding / P. Kotdawala, S. Kotdawala, N. Nagar // *J. Midlife Health.* – 2013. – Vol. 4, No. 1. – P. 16–21.
6. Гроховська М. В. Оцінка клітинних процесів при гіперплазіях ендометрію у жінок з екстрагенітальною патологією / М. В. Гроховська // *Арх. клін. мед.* – 2015. – № 1. – С. 11–13.
7. Сучасні аспекти діагностики гіперпластичних процесів ендометрія у жінок репродуктивного віку / В. О. Бенюк, Я. М. Винярський, В. М. Гончаренко, В. В. Курочка // *Таврический медико-биологический вестник.* – 2012. – Т. 15, № 2, ч. 2 (58). – С. 20–22.
8. Дубініна В. Г. Стан маткового кровотоку при гіперплазії ендометрія у жінок у репродуктивний період / В. Г. Дубініна, К. М. Візір // *Здоровье женщины.* – 2016. – № 7. – С. 141–143.
9. Caserta M. P. Through thick and thin: a pictorial review of the endometrium / M. P. Caserta, C. W. Bolan, M. J. Clingan // *Abdominal Radiology.* – 2016. – Vol. 41 – P. 2312–2329.
10. Do postmenopausal women with thickened endometrium on trans-vaginal ultrasound in the absence of vaginal bleeding need hysteroscopic assessment? A Pilot Study / R. Laiyemo, W.

1. У пацієнок з поліпами тіла матки за результатами ультразвукової оцінки спостерігали гетерогенність ехоструктури ендометрія, наявність ехопозитивних утворів овальної форми розміром (0,2–0,4) см однорідної структури.

2. При поєднанні неатипової гіперплазії ендометрія та поліпів тіла матки ехографічно відзначали збільшення товщини та підвищення ехогенності ендометрія, гетерогенність ехоструктури ендометрія, деформацію М-ехо.

3. У 35,3 % жінок з гіперпроліферативною патологією ендометрія виявлено неоднорідність М-ехо з переважанням гіперехогенних включень діаметром (0,1–0,3) см внаслідок вогнищ фіброзу і кальцинозу базального шару ендометрія, що є ехографічними ознаками хронічного ендометриу.

ПЕРСПЕКТИВИ ПОДАЛЬШИХ ДОСЛІДЖЕНЬ. Вивчення ехографічних особливостей ендометріальної тканини за різних видів її гіперпроліферативних змін дає змогу виділити основні ультразвукові критерії таких патологічних утворів на різних етапах їх формування.

Dudill, S. E. Jones, H. Browne // *J. Obstet. Gynaecol.* – 2016. – Vol. 36, No. 2. – P. 223–226.

11. Efficacy of contrast-enhanced CT in assessing the endometrium / J. Grossman, Z. Ricci, A. Rozenblit [et al.] // *Am. J. Roentgenol.* – 2008. – Vol. 191, No. 3. – P. 664–669.

12. Predicting the coexistence of an endometrial adenocarcinoma in the presence of atypical complex hyperplasia / E. Robbe, S. van Kuijk, E. de Boed [et al.] // *Int. J. Gynecol. Cancer.* – 2012. – Vol. 22, No. 7. – P. 1264–1272.

13. AAGL Practice Report: Practice Guidelines for the Diagnosis and Management of Endometrial Polyps // *J. of Minimally Invasive Gynecol.* – 2012. – Vol 19, No. 1.

14. Lacey J. V. Absolute risk of endometrial carcinoma during 20-year follow-up among women with endometrial hyperplasia / J. V. Lacey, M. E. Sherman, B. B. Rush // *J. Clin. Oncol.* – 2010. – Vol. 28, No. 5. – P. 788–792.

15. The management of polyps in female reproductive organs / V. Tanos, K. E. Berry, J. Seikkula [et al.] // *Int. J. of Surgery.* – 2017. – Vol. 43. – P. 7–16.

16. Доленко О. В. Этиопатогенетические аспекты и комплексная ультрасонография гиперпластических процессов эндометрия / О. В. Доленко // *Международ. мед. журн.* – 2015. – № 2. – С. 95–97.

17. Захворюваність на рак тіла матки на територіях Тернопільської області, постраждалих внаслідок аварії на Чорнобильській атомній електростанції / Б. Д. Кривокульський, І. В. Жулкевич, Л. В. Шкробот, Д. Б. Кривокульський // *Матеріали наук.-практ. конф. з міжнар. участю «30 років з дня катастрофи на ЧАЕС: унікальний досвід та досягнення Харківського інституту медичної радіології у аварійному медичному реагуванні» (28–29 квітня 2016 року, Харків) // Укр. радіол. журнал.* – 2016. – Дод. 2. – С. 70.

18. Жулкевич І. В. Персоналізація в онкології: індивідуальний підхід до профілактики тромбоемболічних ускладнень при папістеректомії / І. В. Жулкевич, Б. Д. Кривокульський // *Вісник соціальної гігієни та організації охорони здоров'я України.* – 2018. – № 4. – С. 11–18.

REFERENCES

1. Pavlovskaya, M.A. (2015). Giperplaziya endometriya u zhenshchin reproduktivnogo vozrasta: diagnostika, lecheniye i profilaktika retsidivirovaniya [Endometrial hyperplasia in women of reproductive age: diagnosis, treatment and prevention of relapse]. *Extended Abstract of Candidate's thesis*. Minsk: Grodn. State Medical University [in Russian].
2. Reed, S.D., Newton, K.M., Clinton, W.L., Epplein, M., Garcia, R., Allison, K., ..., & Weiss, N.S. (2009). Incidence of endometrial hyperplasia. *Am. J. Obstet. Gynecol.*, 200, 6, 678.
3. Vizir, K.M., & Dubinina, V.H. (2015). Faktory ryzyku rozvytku neatypovoi hiperplazii endometria u zhinok reproduktivnogo viku na suchasnomu etapi [Risk factors for development of atypical endometrial hyperplasia in women of reproductive age at the present stage]. *Zdorovye zhenshchiny – Women's Health*, 2, 111-113 [in Ukrainian].
4. Levakov, S.A., Sheshukova, N.A., Bolshakova, O.V., & Obukhova, Ye.A. (2017). Lecheniye patsiyentok s endometrialnoy giperplaziyey [Treatment of patients with endometrial hyperplasia]. *Probl. Reproduktsii – Probl. Reproductions*, 23, 2, 33-36 [in Russian].
5. Kotdawala, P., Kotdawala, S., & Nagar, N. (2013). Evaluation of endometrium in perimenopausal abnormal uterine bleeding. *J. Midlife Health*, 4, 1, 16-21.
6. Hrokhovska, M.V. (2015). Otsinka klitynykh protsesiv pry hiperplaziiakh endometrii u zhinok z ekstragenitalnoi patolohiiei [Estimation of cellular processes in endometrial hyperplasia in women with extragenital pathology]. *Arkhivy klinichnoi medytsyny – Archives of Clinical Medicine*, 1, 11-13 [in Ukrainian].
7. Beniuk, V.O., Vyniarskyi, Ya.M., Honcharenko, V.M., & Kurochka, V.V. (2012). Suchasni aspekty diahnozytyky hiperplastichnykh protsesiv endometrii u zhinok reproduktivnogo viku [Modern aspects of the diagnosis of endometrial hyperplastic processes in women of reproductive age]. *Tavrycheskiy mediko-biologicheskyy vestnyk – Taurida Medical and Biological Bulletin*, 15, 2, (part 2 (58)), 20-22 [in Ukrainian].
8. Dubinina, V.H., & Vizir, K.M. (2016). Stan matkovoho krovotoku pry hiperplazii endometrii u zhinok u reproduktivnyi period [The state of uterine blood flow in endometrial hyperplasia in women in the reproductive period]. *Zdorovye zhenshchiny – Women's Health*, 7, 141-143 [in Russian].
9. Caserta, M.P., Bolan, C.W., & Clingan, M.J. (2016). Through thick and thin: a pictorial review of the endometrium. *Abdominal Radiology*, 41, 2312-2329.
10. Laiyemo, R., Dudill, W., Jones, S.E., & Browne, H. (2016). Do postmenopausal women with thickened endometrium on trans-vaginal ultrasound in the absence of vaginal bleeding need hysteroscopic assessment? A Pilot Study. *J. Obstet. Gynaecol.*, 36, 2, 223-226.
11. Grossman, J., Ricci, Z.J., Rozenblit, A., Freeman, K., Maz-zariol, F., & Stein, M.W. (2008). Efficacy of contrast-enhanced CT in assessing the endometrium. *Am. J. Roentgenol.*, 191, 3, 664-669.
12. Robbe, E.J., van Kuijk, S.M., de Boed, E.M., Smits, L.J., van der Wurff, A.A., Kruitwagen, R.F., & Pijnenborg, J.M. (2012). Predicting the coexistence of an endometrial adenocarcinoma in the presence of atypical complex hyperplasia. *Int. J. Gynecol. Cancer*, 22, 7, 1264-1272.
13. (2012). AAGL Practice Report: Practice Guidelines for the Diagnosis and Management of Endometrial Polyps. *J. of Minimally Invasive Gynecol.*, 19, 1.
14. Lacey, J.V., Sherman, M.E., & Rush, B.B. (2010). Absolute risk of endometrial carcinoma during 20-year follow-up among women with endometrial hyperplasia. *J. Clin. Oncol.*, 28, 5, 788-792.
15. Tanos, V., Berry, K.E., Seikkula, J., Abi Raad, E., Stavroulis, A., Sleiman, Z., ..., & Gordts, S. (2017). The management of polyps in female reproductive organs. *Int. J. of Surgery*, 43, 7-16.
16. Dolenko, O.V. (2015). Etiopatogeneticheskiye aspekty i kompleksnaya ultrasonografiya giperplasticheskikh protsessov endometriya [Etiopathogenetic aspects and complex ultrasonography of endometrial hyperplastic processes]. *Mezhdunar. med. zhurn. – Intern. Med. Journal*, 2, 95-97.
17. Kryvokulskyi, B.D., Zhulkevych, I.V., Shkrobot, L.V., & Kryvokulskyi, D.B. (2016). Zakhvoriuvannist na rak tila matky na terytoriiakh Ternopilskoi oblasti postrazhdalykh vnaslidok avarii na Chornobylskii atomnii elektrostantsii [The incidence of uterine cancer in the territories of the Ternopil region affected by the accident at the Chernobyl nuclear power plant]. Proceedings of the International Scientific and Practical Conference "30 rokov z dnia katastrofy na ChAES: unikalnyi dosvid ta dosiahnennia Kharkivskoho instytutu medychnoi radiolohii u avariinomu medychnomu reahuvanni" – "30 years since the Chernobyl disaster: unique experience and achievements of Kharkiv Institute of Medical Radiology in emergency medical response". Kharkiv. *Ukrainskyi Radiolohichyi zhurnal – Ukrainian Radiological Journal*, 2, 70 [in Ukrainian].
18. Zhulkevych, I.V., & Kryvokulskyi, B.D. (2018). Personalizatsiia v onkologii: indyvidualnyi pidkhid do profilaktyky tromboembolichnykh uskladnen pry panhisterektomii [Personalization in oncology: individual approach to the prevention of thromboembolic complications during hysterectomy]. *Visnyk sotsialnoi hihiieny ta orhanizatsii okhorony zdorovia Ukrainy – Bulletin of Social Hygiene and Health Protection Organization of Ukraine*, 4, 11-18 [in Ukrainian].

Отримано 25.09.19