ОПТИМІЗАЦІЯ ТАКТИКИ ВЕДЕННЯ РЕАБІЛІТАЦІЙНОГО ПЕРІОДУ В ЖІНОК ІЗ ПІСЛЯОПЕРАЦІЙНИМИ ГЕМАТОМАМИ

DOI: http://dx.doi.org/10.18370/2309-4117.2026.83.47-54

Н.Ф. ЗАХАРЕНКО
д. мед. н., професорка, головна наукова співробітниця відділу репродуктивного здоров'я ДНУ «Центр інноваційних медичних технологій НАН України», м. Київ
ORCID: 0000-0003-2934-3157

Н.В. КОСЕЙ
д. мед. н., професорка, завідувачка відділу репродуктивного здоров'я ДНУ «Центр інноваційних медичних технологій НАН України», м. Київ
ORCID: 0000-0003-3085-3285

В.С. СОЛЬСЬКИЙ
к. мед. н., старший науковий співробітник відділення ендокринної гінекології ДУ «Всеукраїнський центр материнства та дитинства НАМН України», м. Київ
ORCID: 0000-0002-6083-976X

О.Г. ПАРХОМЕНКО
молодша наукова співробітниця відділення ендокринної гінекології ДУ «Всеукраїнський центр материнства та дитинства НАМН України», м. Київ
ORCID: 0009-0002-0684-8857

С.В. КУЛАКОВ
провідний інженер відділення ендокринної гінекології ДУ «Всеукраїнський центр материнства та дитинства НАМН України», м. Київ
ORCID: 0009-0002-1390-6007

Контакти
Захаренко Наталія Феофанівна
Email: natazakh9@gmail.com
Тел.: +38(050)583-62-76,

ВСТУП

Попри суттєве удосконалення техніки оперативних втручань в гінекологічній практиці, проблема постхірургічних ускладнень та тактики їх лікування залишається актуальною в сучасних умовах. Післяопераційна гематома (ПОГ) виникає необов'язково, проте достатньо часто і є небажаним явищем, вартим уваги. За даними різних авторів, залежно від стану пацієнтки та об'єму інтервенції частота появи ПОГ коливається в межах 0,2–25% випадків [1, 2]. Водночас деякі хірургічні втручання, через специфіку їх виконання та анатомічні передумови, асоціюються із підвищеним ризиком розвитку ПОГ. Відомо, що тазова гематома є типовою постоперативною знахідкою і може фіксуватися у 25–98% випадків після трансабдомінальної чи трансвагінальної гістеректомії [2]. ПОГ, яка швидко зростає за об'ємом, суттєво порушує стабільність пацієнтки внаслідок розвитку гіповолемії та анемії, а також потребує активних дій для усунення джерела кровотечі, застосування кровоспинних засобів із корекцією гематологічного статусу. Проте здебільшого ПОГ характеризується сталим латентним перебігом, обмеженими розмірами, схильністю до самостійного регресу та виявляється переважно за допомогою методів візуалізації [3–5].

У випадках сформованого великооб'ємного утворення прооперовані пацієнтки стикаються з низкою патологічних симптомів, як-от: тазовий біль, дискомфорт та гіпертермія, що може призводити до подовження тривалості реабілітації та необхідності застосування додаткових лікувальних заходів [2, 4, 6].

Первинно ПОГ являє собою обмежене скупчення крові чи згорнутий кров'яний згусток у тканинах або порожнині малого таза і є наслідком травматизації судин [2, 7]. Мікроскопічно згусток складається з еритроцитів, тромбоцитів, фібрину та плазми, який може оточуватись тканинами з ділянками реактивного набряку, нейтрофільної інфільтрації та мікротромбозами. За позитивного перебігу відбувається самостійне розсмоктування гематоми завдяки фагоцитарній активності макрофагів, які поглинають залишки змертвілих клітин, еритроцитів, фібрину та грануляційних тканин. У нормі процес завершується заміщенням гематоми сполучною тканиною або повним відновленням первинних структур. Тривале збереження ПОГ без зменшення її розміру (більш ніж 5–10 днів) супроводжується накопиченням фібрину та ущільненням наявних згустків. Водночас взаємодія фібрину з макрофагами, тромбоцитами, імунними клітинами призводить до синтезу прозапальних цитокінів (трансформувальний фактор росту β, інтерлейкін типу 6, фактор некрозу пухлини α), міграції та проліферації фібробластів в утвореній матриці, появи передумов до колагеногенезу та неоваскуляризації капсули ПОГ. Задавнена гематома поступово трансформується в щільну сполучнотканинну капсулу з ознаками кальцифікації, усередині якої зберігаються залишки серозної рідини, зруйнованих еритроцитів, гемосидерину або жирових крапель. За несприятливих умов можливе утворення некротичних ділянок, або мікроабсцесів [1, 2, 7, 8]. Наявність такої структури впродовж тривалого часу механічно впливає на прилеглі нервові закінчення, зумовлює больові відчуття, суттєво підвищує ризик інфікування та трансформації ПОГ в абсцес.

Для запобігання ПОГ в гінекологічній практиці зазвичай обирається оптимальна тактика хірургічного втручання та ефективного гемостазу, що є важливим заходом оптимізації процесу лікування пацієнтки [7, 8]. У випадках неможливості уникнення ПОГ клініцисту варто спрямувати зусилля на пришвидшення її регресу та запобігання розвитку вторинного інфекційного процесу. Традиційно стратегія консервативного лікування ПОГ полягає в активному спостереженні за станом пацієнтки, лабораторному контролі, ультразвуковій оцінці утворення та, у разі необхідності, застосуванні анальгетиків. Практично підтверджено, що такий підхід передбачає тривалий період дискомфорту для пацієнтки, створює ризики бактеріальної контамінації, не завжди дає змогу досягнути повного регресу ПОГ і часто завершується хірургічним дренуванням порожнини. Вторинне інфікування сформованої ПОГ зумовлює необхідність застосування антибактеріальних засобів, що супроводжується низкою складнощів внаслідок зниженої проникності капсули ПОГ,

широкого спектра джерел інфікування із різною чутливістю мікроорганізмів до терапії [9]. Наявність такого роду ускладнень подовжує період активної терапії в умовах стаціонара, обмежує фізичну активність пацієнтки, ускладнює реабілітацію та зумовлює надлишкове фінансове навантаження на систему охорони здоров'я, що особливо актуально в умовах поширеної антибіотикорезистентності [10–15].

Відповідно до описаних вище проблем ранній процес резорбції ПОГ має цілий ряд клінічних переваг, як-от зростання ймовірності неускладненого перебігу, уникнення необхідності повторних хірургічних інтервенцій та застосування антибактеріальних засобів. З огляду на патогенетичні аспекти формування хронічної ПОГ, потенційно ефективними видаються заходи, спрямовані на активацію фібринолізу в кров'яних згустках та в міжклітинному просторі оболонки. У цьому контексті варто розглянути засоби фібринолітичної дії, що зумовлюють трансформацію в рідку форму нерозчинних депозитів фібрину кров'яних згустків та прилеглих тканин [16–18]. Такий вплив потенційно сприятиме відновленню мікроциркуляції, нормалізації роботи макрофагів, регуляції прозапальних механізмів, запобіганню утворення фіброзної капсули та підвищенню доступності антибактеріальних препаратів під час їх застосування. Важливою умовою вибору такого засобу є можливість забезпечення локальної дії, що дозволить уникнути системного ефекту фібринолітиків у формі гострих та хронічних геморагічних подій. Такими властивостями характеризуються ректальні супозиторії Дістрептаза Дістрепт, що являють собою комбінацію фібринолітичного ферменту стрептокінази (15 000 МО) та протеолітичного ферменту стрептодорнази (1 250 МО). Стрептокіназа і стрептодорназа (дістрепт-ферменти Н46А) вироблені з бактерій роду *Streptococcus* (*Streptococcus equisimilis* Н46А), які після введення в пряму кишку всмоктуються в кров'яний потік через кавернозні судини прямої кишки, а далі через нижню та середню прямокишкові вени потрапляють в системний кровообіг, первинно не проходять печінкового бар'єра та переважно концентруються в тканинах малого таза. Стрептокіназа є каталізатором перетворення плазміногену в плазмін — активний фермент, який розщеплює фібрин у структурі тромботичних мас [16, 19–21]. Усунення фібринового компонента в патогенезі хронізації ПОГ запобігає подальшому каскаду процесів її інкапсуляції та підтримці локального запалення. Водночас протеолітичні властивості стрептодорнази сприяють деградації довгих молекул дезоксирибонуклеїнової кислоти, які є продуктами розпаду клітин і накопичуються в некротизованих тканинах. Наслідком такої дії є зменшення в'язкості рідинного компонента ПОГ, що створює передумови для полегшення процесів фагоцитозу та резорбції вмісту порожнини [22]. Комбінована ферментативна активність засобу є взаємодоповнювальною та дає змогу суттєво посилити бажаний ефект.

Протеолітичні та фібринолітичні ферментні препарати в стандартизованому дозуванні мають тривалу історію застосування у веденні післяопераційних хворих у загальній хірургічній практиці. Активний фібриноліз та високий безпековий профіль були показані під час інтраабдомінального введення комплексу стрептокіназа / стрептодорназа хворим після оперативних інтервенцій черевної порожнини та за інших станів [22–24]. Існує досвід успішного запобігання спайковому процесу за комплексного підходу до лікування жінок із безпліддям на тлі запальних хвороб малого таза, що передбачав хірургічний етап та подальше застосування Дістрептази Дістрепт [20, 23]. Перспективні результати показало інше дослідження, згідно з яким застосування Дістрептази Дістрепт у період реабілітації хворих після гістерорезектоскопії з приводу поліпа ендометрія сприяло запобіганню появи гематометри та підвищувало дієвість превентивних протизапальних заходів [15, 16, 19]. Водночас дані експериментальних досліджень підтверджують антибактеральні та протигрибкові властивості препарату, що потенційно знижуватиме ризик розвитку вторинної інфекції та додатково сприятиме фізіологічній резорбції ПОГ [19, 20, 24].

Отже, наявність обнадійливих клінічних даних щодо безпечності та ефективності поєднаного застосування стрептокінази / стрептодорнази (дістрепт-ферментів Н46А) в комплексному відновленні постхірургічних хворих, а також патогенетична доцільність застосування засобу з погляду механізмів формування гематом м'яких тканин спонукали нас до проведення проспективного дослідження для вивчення клінічних переваг препарату Дістрептаза Дістрепт у веденні хворих із ПОГ у післяопераційному періоді після виконання трансвагінальної та трансабдомінальної гістеректомії.

Мета дослідження: оцінити клінічну ефективність та безпековий профіль комплексних супозиторіїв дістрепт-ферментів Н46А (стрептокіназа / стрептодорназа) стосовно динаміки вираженості больового синдрому, пришвидшення регресу ПОГ, запобігання їхній хронізації, зменшення системних та локальних запальних реакцій у період реабілітації жінок після гістеректомії.

МАТЕРІАЛИ ТА МЕТОДИ

Дослідження виконано на базі гінекологічних відділень чотирьох лікувальних закладів у період 2020–2024 рр. Ми обстежили 69 жінок після планової гістеректомії, виконаної трансабдомінальним або трансвагінальним методами, у яких фіксувались ускладнення у формі ПОГ та ознаки гіпертермії.

До дослідження не долучались пацієнтки із ПОГ, що прогресували за розміром, а також із розладами системи згортання крові, цукровим діабетом, виявленими раніше гострими та хронічним інфекційними процесами.

Усі жінки проходили стандартну передхірургічну підготовку та інтраопераційну внутрішньовенну антибіотикопрофілактику.

Для досягнення рівномірного розподілу хворих за типом використаного оперативного доступу в межах обох груп застосовувався метод стратифікованої рандомізації, відповідно до якого було виділено 2 страти – трансабдомінальної та трансвагінальної гістеректомії з подальшим випадковим розподілом пацієнток на досліджувані групи:

- до групи 1 увійшли 35 жінок (група лікування);
- до групи 2 увійшли 34 жінки (група контролю).

На етапі виявлення сформованої гематоми (день 0 – на п'ятий день після інтервенції) у зв'язку із наявністю субфебрилітету пацієнтки обох груп розпочинали 7-денний курс антибактеріальної терапії кліндаміцином у дозі 2,4 г/добу в 4 прийоми. Водночас у групі 1 було ініційовано курс локального застосування супозиторіїв Дістрептаза Дістрепт (комплексу стрептодорназа 1250 МО та стрептокіназа 15 000 МО) шляхом ректального введення на 1–3 день – тричі на добу, на 4–6 день – двічі на добу, на 7–12 день – одноразово на добу.

Оцінювання стану учасниць проводили до початку лікування на п'яту добу після оперативного втручання (день 0), а також у динаміці: на 12 день терапії (день 12) та через 2 тижні після її завершення (день 26).

Наявність больових відчуттів в ділянках локалізації ПОГ визначали за допомогою суб'єктивного оцінювання інтенсивності симптомів в балах згідно з візуальною аналоговою шкалою (ВАШ). Вираженість болю жінкам пропонували оцінити за шкалою від 0 до 10 балів, де 0 – болю немає, 1–3 бали – слабкий, 3–5 балів – помірний, 5–7 балів – сильний, 7–9 балів – дуже сильний, 10 балів – нестерпний біль. Активність запальної відповіді організму оцінювалася за допомогою термометрії та лабораторного визначення рівня С-реактивного білка (СРБ) у сироватці крові. Вимірювання температури тіла жінки виконували самостійно щоранку та вносили показники до щоденників самоконтролю. Температура тіла < 37 °С свідчила про відсутність гіпертермії. Фізіологічним значенням рівня СРБ у сироватці крові вважали ≤ 10 мг/л.

Наявність та динаміку розмірів ПОГ оцінювали методом УЗД на апаратах Siemens Acuson X-150, Sonoline SI-400, Canon Aplio a550 та Canon Aplio i700 за допомогою вагінального датчика (застосовані частоти 3,5–7,5 МГц) через вимірювання поперечника найбільшого розміру.

Якщо самостійного розсмоктування ПОГ за період спостереження не відбувалось, розглядали можливість дренування порожнини під контролем методів візуалізації.

Для статистичної обробки результатів використовували програмний пакет Microsoft Excel 2010 (Microsoft Office, США) та статистичну програму Statistica 10.0 Portable (Statsoft, США). У процесі обчислень визначали середню арифметичну величину M та похибку середньої арифметичної m. Для порівняння середніх показників використовували t-критерій Стьюдента. Для оцінки відмінностей у розподілі частот між категоріями в малих вибірках застосовували тест Фішера із визначенням відношення шансів (ВШ) (odds ratio). Порівняльний аналіз частот виконували за допомогою тесту χ^2 Пірсона. Відмінності вважали вірогідними за $p < 0,05$.

Усі пацієнтки добровільно підписали інформовану згоду на обробку персональних даних згідно з Наказом МОЗ України № 110 від 14.02.2012 «Про затвердження форм первинної облікової документації та Інструкцій щодо їх заповнення, що використовуються в закладах охорони здоров'я незалежно від форми власності та підпорядкування».

РЕЗУЛЬТАТИ ТА ОБГОВОРЕННЯ

Під час первинного обстеження середній вік учасниць становив 46,9 ± 3,14 року в групі 1 та 44,7 ± 4,10 року в групі 2 ($p > 0,05$). Досліджувані групи були порівнянними та не мали вірогідних відмінностей за частотою трансвагінального чи трансабдомінального доступу виконаних гістеректомій ($\chi^2 = 0,13$, $p > 0,05$). Виявлені ПОГ мали абдомінальну (у ділянці передньої черевної стінки), ретроперитонеальну (у ділянці культі піхви та прилеглих ділянках), тазову (інтралігаментарно), піхвову (у ділянці параметрія, сечового міхура) локалізації (табл. 1).

Результати тесту Фішера показали, що для всіх локалізацій ПОГ не було статистично значущих відмінностей між групою 1 та групою 2, що дало змогу розглядати обидві групи як порівнянні щодо розподілу ПОГ (вірогідність відмінностей між групами 1 та 2: абдомінальна – $p = 0,59$, ретроперитонеальна – $p = 0,14$ піхвова – $p = 1,0$, тазова ПОГ $p = 0,28$).

Згідно з отриманими нами даними, розвиток субперитонеальної та тазової ПОГ не мав чіткого зв'язку із типом хірургічного доступу, тоді як трансабдомінальна та трансвагінальна гістеректомії асоціювались із розвитком ускладнень, переважно в ділянках черевної стінки та піхви відповідно ($\chi^2 = 33,87$, $p < 0,05$) (табл. 1).

На момент підтвердження наявності сформованої гематоми та до призначення лікування (день 0) усі пацієнтки мали стійкий субфебрилітет із середніми рівнями температури тіла 37,4 ± 0,11 °С у групі 1 та 37,5 ± 0,09 °С у групі 2 ($p > 0,05$).

Таблиця 1. Розподіл ПОГ за локалізацією відповідно до типу оперативного доступу

Локалізація ПОГ	Група 1 (n = 35)		Група 2 (n = 34)	
	Трансабдомінальна гістеректомія (n = 19)	Трансвагінальна гістеректомія (n = 16)	Трансабдомінальна гістеректомія (n = 16)	Трансвагінальна гістеректомія (n = 18)
Абдомінальна	n = 11	n = 0	n = 8	n = 0
	31,4%		23,5%	
Тазова	n = 7	n = 4	n = 5	n = 6
	31,4%		32,6%	
Ретроперитонеальна	n = 1	n = 2	n = 3	n = 3
	8,57%		17,6%	
Піхвова	n = 0	n = 10	n = 0	n = 9
	28,6%		26,5%	

Водночас спостерігались лабораторні ознаки системної запальної реакції, про що свідчив підвищений рівень СРБ до 29,5 ± 3,31 мг/л в групі 1 та 27,3 ± 4,21 мг/л в групі 2 (p > 0,05). Клінічними ознаками ПОГ були дискомфорт і больові відчуття в ділянках малого таза та нижніх відділів живота, які в разі ретроперитонеальної локалізації часто мали гострий характер, іррадіювали в нижні кінцівки та посилювались під час активного руху. Рівень інтенсивності больових відчуттів в ділянці ПОГ коливався залежно від зони ускладнення та її розмірів. Найбільша інтенсивність болю, яку пацієнти оцінювали як «виражена», спостерігалась за розташування утворення в ретроперитонеальній та тазовій ділянках, що, імовірно, пов'язано зі значним скупченням тут нервових закінчень (табл. 2).

Таблиця 2. Вираженість больового синдрому на початку дослідження

Локалізація ПОГ	Інтенсивність болю за шкалою ВАШ (бали) *	
	Група 1 (n = 35)	Група 2 (n = 34)
Абдомінальна	5,6 ± 0,91	5,8 ± 0,88
Тазова	6,5 ± 1,07	6,2 ± 1,21
Ретроперитонеальна	7,3 ± 1,23	6,9 ± 1,12
Піхвова	3,3 ± 0,24	2,9 ± 0,18

* Значущих відмінностей щодо гематом відповідної локалізації між групами не було (p > 0,05)

Розміри ПОГ, визначені за допомогою методів візуалізації, як і вираженість больового синдрому, багато в чому зумовлювалась локалізацією ускладнення. Найбільшого розміру гематоми досягали за їхнього розташування в ділянці черевної стінки (6,49 ± 1,10 см у групі 1 та 7,28 ± 0,93 см у групі 2, p > 0,05) та ретроперитонеальній ділянці (8,14 ± 1,16 см у групі 1 та 7,95 ± 1,93 см у групі 2, p > 0,05). Водночас гематоми тазового розташування (5,3 ± 0,92 см у групі 1 і 4,8 ± 0,81 см у групі 2, p > 0,05) та в зоні піхви (3,8 ± 0,42 см у групі 1 та 2,9 ± 0,80 см у групі 2, p > 0,05) були меншими, що вірогідно мало вплив на суб'єктивні відчуття хворих.

На етапі 12-го дня дослідження та після завершення курсу лікування ми проаналізували щоденники самоконтролю температури тіла пацієнток і виявили, що 100% пацієнток групи 1 на тлі комплексного застосування антибактеріальних засобів та ензимотерапії досягнули рівня температури тіла ≤ 37,0 С на третій день спостереження, тоді як такого ефекту в групі 2 вдалось досягнути лише на 5-й день дослідження. Лабораторним підтвердженням вираженого системного спаду запального процесу в групі лікування був вірогідно нижчий середній рівень СРБ порівняно із групою контролю (8,9 ± 0,31 мг/л у групі 1 проти 13,4 ± 0,41 мг/л в групі 2, p < 0,001). Водночас у групі 2 рівень гострофазного білка також суттєво знизився, проте все ж перевищував референтні значення: 27,3 ± 4,21 мг/л на день 0 проти 13,4 ± 0,41 мг/л на день 12 (p < 0,001).

Разом зі зниженням запалення в обох групах спостерігалась позитивна динаміка суб'єктивної оцінки клінічних проявів. Так, пацієнтки групи 1 оцінювали вираженість больових відчуттів у випадках абдомінальної локалізації ПОГ на 2,26 ± 0,73 бала, тазової – на 2,1 ± 0,54 бала, ретроперитонеальної – на 3,0 ± 0,32 бала, піхвової – на 1,4 ± 0,07 бала ВАШ, що відповідно на 60, 68, 59 і на 58% було менше порівняно із такими ж показниками в день 0 (p < 0,05). Жінки групи 2 також зауважували поступовий регрес симптоматики, що відображалось в зниженні середніх значень ВАШ на 3,5 ± 0,64 бала в абдомінальній ділянці, на 3,7 ± 0,57 бала в ділянці таза, на 4,2 ± 0,71 бала в ретроперитонеальній та на 2,1 ± 0,10 бала в піхвовій ділянках, що відповідно було на 40, 40, 39 та 28% менше порівняно з первинними даними. І хоча в цьому разі статистична вірогідність міжгрупових відмінностей була підтверджена лише для ПОГ у ділянках малого таза та піхви, комплексний погляд з урахуванням відсоткових значень свідчить про кращу динаміку клінічних проявів у групі 1.

УЗД на 12 день дослідження показало повну відсутність гематом в ретроперитонеальній ділянці у двох (66,7%) із трьох жінок групи лікування та значущий регрес за розміром (на 56%) у третьої жінки. Динаміка інволюції ускладнень в ділянці черевної стінки була менш вираженою – лише у 4 (36,7%) із 11 жінок спостерігалося повноцінне розсмоктування ПОГ, в інших 7 учасниць середній розмір утворення зменшився на 61% (з 6,49 ± 1,10 см на початку дослідження до 2,53 ± 0,78 см, p < 0,05). Стосовно ПОГ зони таза й піхви абсолютного регресу на 12-й день лікування вдалось досягти в 5 жінок для кожної із двох ділянок (45 та 50% жінок відповідно).

Водночас ретроперитонеальні ПОГ зберігались у всіх жінок групи контролю, хоча і характеризувались зменшенням розмірів (від 7,95 ± 1,93 до 3,13 ± 0,92 см, p > 0,05). Лише у двох із восьми жінок із гематомами абдомінальної ділянки спостерігалась їхня повна резорбція, а середній розмір утворень зменшився на 43% (від 7,28 ± 0,93 до 4,15 ± 0,82 см p < 0,05). Розсмоктування тазових та піхвових гематом було підтверджено у двох жінок для кожної локалізації (відповідно 18,1 та 22,2%), а зменшення середніх розмірів залишкових ПОГ становило відповідно 39 та 45% (p < 0,05).

Наприкінці другого тижня спостереження (день 26) після завершення лікування в жінок групи 1 не було ознак запального процесу. Середня температура тіла становила 36,6 ± 0,03 °С, а рівень СРБ знизився до 4,55 ± 0,26 мг/л (проти 8,9 ± 0,31 мг/л на день 12, p < 0,05). Пацієнтки не фіксували наявності больових відчуттів або ж мали прояви мінімального дискомфорту – середнє значення бала в групі за шкалою ВАШ становило 1,12 ± 0,09. УЗД ділянок післяопераційних ускладнень продемонструвало повну резорбцію ПОГ та поодинокі ознаки легкого замісного фіброзоутворення без залишку порожнини (рис.)

На тому ж етапі дослідження жінки групи 2 фіксували відсутність гіпертермії (температура тіла 36,7 ± 0,02 °С). Рівень СРБ крові становив 7,02 ± 0,11 мг/л, що було в межах референтних значень, проте вірогідно перевищувало відповідний показник у групі 1 (p < 0,001). Середній рівень інтенсивності болю в групі за ВАШ становив 2,53 ± 0,41 бала (p < 0,05 порівняно з відповідним показником у групі 1), що було наслідком збереження помірно-інтенсивного болю в чотирьох жінок. У цих же пацієнток за результатами УЗД зберігались ознаки ПОГ (дві пацієнтки з інтралігаментарними ПОГ в ділянці таза та дві з ПОГ в абдомінальній ділянці). В обох випадках збережених ПОГ абдомінальної ділянки було

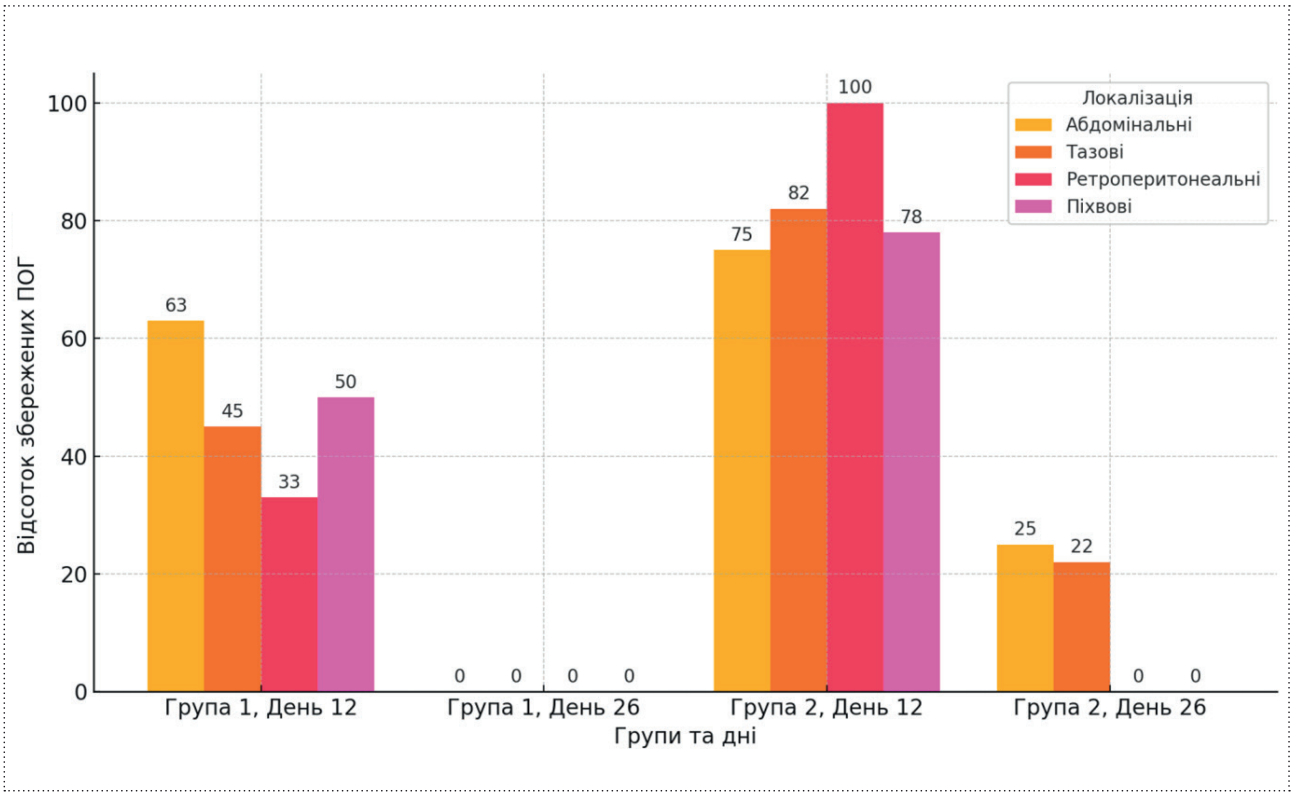

Рисунок. Кількість збережених ПОГ на етапі завершення лікування та після періоду спостереження, %

ухвалене рішення про інвазивну інтервенцію для остаточного дренування порожнини. Стосовно ПОГ тазової локалізації обрано тактику активного спостереження упродовж наступного місяця.

Отже, результати оцінки динаміки перебігу ПОГ у пацієнток досліджуваних груп продемонстрували суттєве пришвидшення їх резорбції за умови додавання до схеми лікування локального засобу ензимотерапії – комплексу дістрепт-ферментів Н46А (стрептокіназа / стрептодорназа). Про це свідчила переважна кількість випадків повної інволюції гематом уже безпосередньо наприкінці терапії, тоді як частка таких випадків у групі стандартного лікування була меншою (46% в групі 1 проти 18% у групі 2, $p < 0,05$). Про протизапальну ефективність комплексного лікування можна було судити за швидшим досягненням цільових рівнів температури тіла хворих та нижчим значенням СРБ у сироватці крові. Важливим аспектом було ослаблення больових відчуттів, що в комплексі зі скороченням періоду лікування сприяло позитивнішому сприйняттю свого захворювання пацієнтками. Варто зазначити, що застосування Дістрептази Дістрепт в післяопераційному періоді асоціювалося з повним регресом ПОГ навіть після припинення терапії, що вірогідно вказує на важливість активного фібринолізу як превентивного чинника проліферації сполучної тканини та ущільнення капсули у віддаленому періоді.

Отже, включення ензимотерапії до лікування ПОГ після гістеректомії доцільно розглядати як перспективний напрямок, що потребує подальших досліджень із метою підтвердження довготривалої ефективності та впливу на якість життя пацієнток.

ВИСНОВКИ

Результати проведеного нами дослідження свідчать про ефективність комплексного підходу до лікування ПОГ у пацієнток після гістеректомії. Застосування локальної ензимотерапії з використанням супозиторіїв, що містять дістрепт-ферменти Н46А (стрептокіназу та стрептодорназу), у поєднанні з базовою антибактеріальною терапією продемонструвало низку переваг, як-от активне зниження інтенсивності запального процесу, більш виражений регрес больового синдрому, зростання частоти випадків повного розсмоктування гематом, а також наявність пролонгованого ефекту навіть після завершення курсу лікування. З огляду на патогенез формування ПОГ, досягнута ефективність вірогідно обумовлена фібринолітичною дією препарату, що давало змогу запобігти організації кров'яних згустків, формуванню стійкої оболонки та забезпечило достатню активацію внутрішніх репаративних можливостей. Успішна резорбція ПОГ на тлі проведеної терапії дала змогу уникнути повторних хірургічних втручань, знизити ризик вторинної інфекції та підвищити комфорт пацієнток під час реабілітації.

Конфлікт інтересів

Автори зазначають відсутність конфлікту інтересів.

ЛІТЕРАТУРА/REFERENCES

1. Kahveci B, Obut M, Ege S, Sucu M, Peker N, Uzundere O, et al.
Evaluation and Management of Patients with Hematoma After Gynecologic and Obstetric Surgery. Gynecol Obstet Reprod Med. 2021; 27(1):60-4.
DOI: 10.21613/GORM.2019.961
2. Chill HH, Amsalem I, Karavani G, Amit S, Benshushan A, Shveiky D.
Symptomatic pelvic hematoma following hysterectomy: risk factors, bacterial pathogens and clinical outcome. BMC Womens Health. 2020 Dec 9;20(1):272.
DOI: 10.1186/s12905-020-01140-0
3. Redondo Villatoro A, Azcona Sutil L, Vargas Gálvez D, Carmona Domínguez E, Cabezas Palacios MN.
Diagnosis and Management of Postpartum Retroperitoneal Hematoma: A Report of 3 Cases. Am J Case Rep. 2022 Aug 1;23:e935787.
DOI: 10.12659/AJCR.935787
4. Mohapatra I, Samantaray SR.
Unveiling the uncommon: vault hematoma and vault cellulitis following hysterectomy - a comprehensive narrative review. Prz Menopauzalny. 2024 Mar;23(1):53-56.
DOI: 10.5114/pm.2024.136011
5. Anson N, Kasaven LS, Haran S, Mitra A, Constable-Phelps D, Al-Memar M, et al.
An ultrasound-guided minimally invasive treatment for vaginal vault collections following major gynaecological surgery: a case series. Front Surg. 2026 May 11;13:1661216.
DOI: 10.3389/fsurg.2026.1661216
6. Agarwal M, Sinha S, Singh S, Haripriya H, Simran S.
Vaginal Vault Closure Following Total Laparoscopic Hysterectomy: Laparoscopic versus Conventional Technique - A Comparative Study. Gynecol Minim Invasive Ther. 2023 Dec 7;13(2):90-94.
DOI: 10.4103/gmit.gmit_8_23
7. Rachaneni S, Dua A.
Interventions to reduce morbidity from vault hematoma following vaginal hysterectomy: a systematic review and meta-analysis. Int Urogynecol J. 2019 Jul;30(7):1061-1070.
DOI: 10.1007/s00192-018-3829-6
8. Sinha S, Agarwal M, Singh S.
Large Vaginal Hematoma in a Puerperium Patient: Treating a Delayed Diagnosis & Management Caused by an Incomplete Clinical Examination. Cureus. 2023 Jan 5;15(1):e33386.
DOI: 10.7759/cureus.33386
9. T aliento C, Scutiero G, Milano C, Grasso M, Nitti F, Brasile O, et al. Surgical site infections and sepsis in gynecological surgery. Int J Gynaecol Obstet. 2026 Jan;172(1):92-103.
DOI: 10.1002/ijgo.70356
10. Panda S, Lepakshi SSSP.
Bacteriology and antibiotic sensitivity in gynaecological abdominal surgical site infections. Int J Reprod Contracept Obstet Gynecolю 2024;13(8):2096–2100.
DOI: 10.18203/2320-1770.ijrcog20242077
11. Ackerman AL, Bradley M, D'Anci KE, Hickling D, Kim SK, Kirkby E.
Updates to Recurrent Uncomplicated Urinary Tract Infections in Women: AUA/CUA/SUFU Guideline (2025). J Urol. 2026 Jan;215(1):3-12.
DOI: 10.1097/JU.0000000000004723
12. Krolak-Ulińska A, Merks P, Religioni U, Chełstowska B, Drab A, Wdowiak K, et al. Opinions of Medical Staff Regarding Antibiotic Resistance. Antibiotics (Basel). 2024 May 27;13(6):493.
DOI: 10.3390/antibiotics13060493
13. Abbas A, Barkhouse A, Hackenberger D, Wright GD. Antibiotic resistance: A key microbial survival mechanism that threatens public health. Cell Host Microbe. 2024 Jun 12;32(6):837-851. DOI: 10.1016/j.chom.2024.05.015
14. ACOG Practice Bulletin No. 195:
Prevention of Infection After Gynecologic Procedures. Obstet Gynecol. 2018 Jun;131(6):e172-e189.
DOI:10.1097/AOG.0000000000002670
15. Salmanov AG, Vdovychenko SY, Litus OI, Litus VI, Bisyuk YA, Bondarenko TM, et al.
Prevalence of health care-associated infections and antimicrobial resistance of the responsible pathogens in Ukraine: Results of a multicenter study (2014-2016). Am J Infect Control. 2019 Jun;47(6):e15-e20.
DOI: 10.1016/j.ajic.2019.03.007
16. Голуб М.
Ензимотерапія в акушерсько-гінекологічній практиці: сучасний підхід до лікування запальних захворювань органів малого таза [Інтернет]. Health-ua (Obst Gynecol Reproductol). 2025;66(5):13-4. Доступно: https://health-ua.com/akusherstvoginekologiya/zapalni-ta-disbioticni-zaxvoriuvannia/81511-enzimoterapiia-v-akusersko-ginekologicnii-praktici-sucasnii-pidxid-do-likuvannia-zapalnix-zaxvoriuvan-organiv-malogo-taza
Holub M.
Enzyme therapy in obstetric and gynecological practice: A modern approach to the treatment of pelvic inflammatory diseases [Internet]. Health-ua (Акушерство. Гінекологія. Репродуктологія). 2025;66(5):13-4. Available from: https://health-ua.com/akusherstvoginekologiya/zapalni-ta-disbioticni-zaxvoriuvannia/81511-enzimoterapiia-v-akusersko-ginekologicnii-praktici-sucasnii-pidxid-do-likuvannia-zapalnix-zaxvoriuvan-organiv-malogo-taza
17. Naqvi SJH, Voppuru SR, Wigle D.
Use of fibrinolytics for percutaneous drainage of intrabdominal hematoma: a case report. AME Case Rep. 2024 Mar 25;8:50. DOI: 10.21037/acr-23-178.
18. Schultz M, Patel J, Olsen M, Nordbeck S.
Combination Dornase and Alteplase for Intra-abdominal Drain, Abscess, and Hematoma Clearance: A Retrospective Case Series. J Pharm Technol. 2025 Feb;41(1):49-54.
DOI: 10.1177/87551225241288133.
19. Сафонов РА, Лазуренко ВВ.
Дістрептаза Дістрепт як компонент мультимодального лікування післяопераційних гінекологічних ускладнень. УМЧ. 2025;174(8):35-40.
Safonov R, Lazurenko VV. Distreptase Distrept as a component of multimodal treatment of postoperative gynecological complications. UMJ. 2025;174(8):35-40.
DOI: 10.32471/umj.1680-3051.272646.
20. Демиденко АД, Демиденко ДИ, Гуз ИА, Гнатенко ОВ.
Профилактика послеоперационных осложнений у женщин с воспалительными заболеваниями органов таза и кистами яичников. Экспериментальная и клиническая медицина. 2017;(74):77-80
Demidenko AD, Demidenko DI, Huz IA, Hnatenko OV.
Prophylaxis of postoperative complications in women with inflammatory diseases of pelvic organs and ovarian cysts. Experimental and Clinical Medicine. 2017;(74):77-80.
21. Татарчук ТФ, Косей НВ, Занько ОВ, Юско ТІ.
Поліпоз ендометрія: оптимізація протизапальної терапії. Репродуктивна ендокринологія. 2018;44(6):8-14.
Tatarchuk TF, Kosei NV, Zanko OV, Yusko TI.
Endometrial polyposis: optimization of anti-inflammatory therapy. Reproductive Endocrinology. 2018;44(6):8-14.
DOI: 10.18370/2309-4117.2018.44.8-14.
22. Kozub MM.
Experimental rationale and clinical use of radiowave energy, anti-adhesion drugs, placenta cryoextract, range of physiotherapy measures and assisted reproductive technology in the restoration of reproductive function of patients who underwent operative intervention concerning tubal pregnancy. J. Educ. Health Sport. 2020;10(2): 340–352.
23. Калугіна ЛВ, Юско ТІ, Чайківська ЕФ, Плаксієва КД, Сіліна НК.
Ускладнений хронічний сальпінгоофорит у молодих. Можливості консервативної терапії. Репродуктивна ендокринологія. 2020 (54), 79–84.
Kalugina LV, Yusko TI, Chaykivska EF, Plaksieva KD, Silina NK.
Complicated chronic salpingo-oophoritis in young women. Possibilities of conservative therapy. Reproductive endocrinology. 2020 (54), 79–84.
DOI: 10.18370/2309-4117.2020.54.79-84
24. Вринчану Н, Гринчук Н, Самсонова В.
Вплив дістрептази дістрепт на специфічну активність флуконазолу щодо біоплівок Candida spp. Репродуктивна ендокринологія. 2021;(59):105-108.
Vrynchanu N, Hrynchuk N, Samsonova V. Effect of Distreptaza Distrept on the specific activity of fluconazole against Candida biofilms. Reproductive Endocrinology. 2021;(59):105-108.
DOI: 10.18370/2309-4117.2021.59.105-108.

ОПТИМІЗАЦІЯ ТАКТИКИ ВЕДЕННЯ РЕАБІЛІТАЦІЙНОГО ПЕРІОДУ В ЖІНОК ІЗ ПІСЛЯОПЕРАЦІЙНИМИ ГЕМАТОМАМИ

Н.Ф. Захаренко, д. мед. н., професорка, головна наукова співробітниця відділу репродуктивного здоров'я ДНУ «Центр інноваційних медичних технологій НАН України», м. Київ
Н.В. Косей, д. мед. н., професорка, завідувачка відділу репродуктивного здоров'я ДНУ «Центр інноваційних медичних технологій НАН України», м. Київ
В.С. Сольський, к. мед. н., старший науковий співробітник відділення ендокринної гінекології ДУ «Всеукраїнський центр материнства та дитинства НАМН України», м. Київ
О.Г. Пархоменко, молодша наукова співробітниця відділення ендокринної гінекології ДУ «Всеукраїнський центр материнства та дитинства НАМН України», м. Київ
С.В. Кулаков, провідний інженер відділення ендокринної гінекології ДУ «Всеукраїнський центр материнства та дитинства НАМН України», м. Київ

Мета дослідження: оцінити клінічну ефективність та безпеку супозиторіїв на основі дістрепт-ферментів Н46А (стрептокінази та стрептодорнази) у зменшенні розмірів післяопераційної гематоми (ПОГ), полегшенні симптомів та запобіганні хронізації в пацієнток після гістеректомії.
Матеріали та методи. У проспективному дослідженні взяли участь 69 жінок із ПОГ після трансабдомінальної чи трансвагінальної гістеректомії. Пацієнтки були рандомізовані на дві групи: група лікування (група 1, n = 35), представниці якої упродовж 12 днів отримували комбінований препарат дістрепт-ферментів Н46А (стрептокіназа / стрептодорназа) у формі супозиторіїв і стандартну антибактеріальну терапію, та контрольна група (група 2, n = 34), у якій жінки отримували лише стандартне антибактеріальне лікування. Оцінювалися клінічні симптоми (інтенсивність болю, гіпертермія), активність запалення (С-реактивний білок) та розмір ПОГ за даними УЗД на початку дослідження (день 0), на момент завершення лікування (день 12) та після двох тижнів спостереження (день 26).
Результати. У групі лікування фіксувалося більш швидке досягнення цільових рівнів температури тіла, зниження активності запального процесу, підтверджене динамікою рівня С-реактивного білка (8,9 ± 0,31 проти 13,4 ± 0,41 мг/л у контрольній групі, $p < 0{,}001$), а також позитивна динаміка больового синдрому для ПОГ усіх локалізацій ($p < 0{,}05$). За результатами УЗД підтверджено більш виражений регрес розмірів ПОГ у групі застосування ензимотерапії упродовж періоду лікування та спостереження. Повне розсмоктування ПОГ спостерігалося в 46% пацієнток групи 1 одразу після курсу лікування (день 12) та в 100% випадків на етапі завершення спостереження. У групі 2 досягнення цільових рівнів температури тіла було відтермінованим, больові відчуття були інтенсивнішими та тривалішими. На 12 та 26 дні дослідження в групі контролю зберігалось відповідно 82 та 6% ПОГ ($p < 0{,}05$).
Висновки. Застосування локальної ензимотерапії з використанням супозиторіїв, що містять дістрепт-ферменти Н46А стрептокіназу й стрептодорназу, у поєднанні з базовою антибактеріальною терапією продемонструвало низку переваг: активне зниження інтенсивності запального процесу, більш виражений регрес больового синдрому, зростання частки випадків повного розсмоктування гематом, а також наявність пролонгованого ефекту навіть після завершення курсу лікування.

Ключові слова: післяопераційна гематома, гістеректомія, ензимотерапія, дістрепт-ферменти Н46А, стрептокіназа, стрептодорназа.

OPTIMIZATION OF REHABILITATION MANAGEMENT STRATEGIES FOR WOMEN WITH POSTOPERATIVE HEMATOMAS

N.F. Zakharenko, DSc, professor, leading researcher, Reproductive Health Department, SSI «Center for Innovative Medical Technologies of the NAS of Ukraine», Kyiv
N.V. Kosey, DSc, professor, head of the Reproductive Health Department SSI «Center for Innovative Medical Technologies of the NAS of Ukraine», Kyiv
V.S. Solsky, PhD, senior researcher, Endocrine Gynecology Department, SI «Ukrainian Center for Maternity and Childhood of the NAMS of Ukraine», Kyiv
O.H. Parkhomenko, junior researcher, Endocrine Gynecology Department, SI «Ukrainian Center for Maternity and Childhood of the NAMS of Ukraine», Kyiv
S.V. Kulakov, leading engineer, Department of Endocrine Gynecology, SI «Ukrainian Center for Maternity and Childhood of the NAMS of Ukraine», Kyiv

Objective of the study: to evaluate the clinical efficacy and safety of suppositories based on distrept enzymes H46A (streptokinase and streptodornase) in reducing the size of postoperative hematomas (POH), alleviating symptoms, and preventing chronicity in patients after hysterectomy.
Materials and methods. This prospective study included 69 women with POH following either transabdominal or transvaginal hysterectomy. Patients were randomized into two groups. The treatment group (group 1, n = 35) received a combined distrept enzymes H46A (streptokinase/streptodornase) preparation in the form of suppositories alongside standard antibacterial therapy for 12 days. The control group (group 2, n = 34) received only standard treatment. Clinical symptoms (pain intensity, hyperthermia), inflammation activity (C-reactive protein), and POH size based on ultrasound findings were evaluated at baseline (day 0), at the end of treatment (day 12), and after two weeks of follow-up (day 26).
Results. The treatment group demonstrated faster achievement of target body temperature levels, reduced inflammatory activity (as indicated by C-reactive protein levels of 8.9 ± 0.31 mg/L vs. 13.4 ± 0.41 mg/L in the control group, $p < 0.001$), and positive dynamics in pain syndrome across all POH localizations ($p < 0.05$). Ultrasound findings confirmed a more pronounced regression in POH size in the enzyme therapy group during the treatment and follow-up periods. Complete resorption of POH was observed in 46% of patients in group 1 immediately after the treatment course (day 12) and in 100% of cases at the end of the follow-up period. In group 2, target body temperature levels were achieved more slowly, and pain was more intense and prolonged. On days 12 and 26 of the study, POH persisted in 82% and 6% of patients in the control group, respectively ($p < 0.05$).
Conclusions. The use of local enzyme therapy with suppositories containing distrept enzymes H46A (streptokinase/streptodornase) in combination with standard antibacterial therapy demonstrated several advantages: reduced inflammatory activity, more pronounced regression of pain syndrome, increased rate of complete hematoma resorption, and a prolonged effect even after the treatment course was completed.

Keywords: postoperative hematoma, hysterectomy, enzyme therapy, distrept enzymes H46A, streptokinase, streptodornase.