ОСОБЛИВОСТІ РОЗВИТКУ ЗАПАЛЬНИХ РЕАКЦІЙ У ПЛАЦЕНТІ ПРИ ПОЛОГАХ НА РІЗНИХ ТЕРМІНАХ ГЕСТАЦІЇ

DOI: http://dx.doi.org/10.18370/2309-4117.2020.53.44-48

І.І. ВОРОБЙОВА
д. мед. н., зав. відділенням наукових проблем невиношування вагітності ДУ «Інститут педіатрії, акушерства і гінекології ім. акад. О.М. Лук'янової НАМН України», м. Київ
ORCID: 0000-0002-6836-5845

Н.Я. СКРИПЧЕНКО
д. мед. н., зав. відділенням впровадження та вивчення ефективності сучасних медичних технологій в акушерстві та перинатології ДУ «ІПАГ ім. акад. О.М. Лук'янової НАМН України», м. Київ
ORCID: 0000-0003-2849-8499

В.Б. ТКАЧЕНКО
к. мед. н., провідний наук. співробітник відділення наукових проблем невиношування вагітності ДУ «ІПАГ ім. акад. О.М. Лук'янової НАМН України», м. Київ
ORCID: 0000-0001-6622-9324

С.М. ТОЛКАЧ
к. мед. н., провідний наук. співробітник відділення наукових проблем невиношування вагітності ДУ «ІПАГ ім. акад. О.М. Лук'янової НАМН України», м. Київ

С.М. РАЗДАЙБЄДІН
к. мед. н., доцент кафедри дерматології та венерології з курсом косметології Національного медичного університету ім. О.О. Богомольця, м. Київ

Контакти:
Ткаченко Вікторія Борисівна
ДУ «ІПАГ ім. акад. О.М. Лук'янової НАМН України», відділення наукових проблем невиношування вагітності
04050, Київ, П. Майбороди, 8
Тел.: +38 (044) 483 80 59
email: mdviktoriiatkachenko@gmail.com

ВСТУП

Фізіологічний перебіг вагітності відбувається завдяки гармонійному функціонуванню нейро-ендокринно-імунологічних механізмів регуляції гомеостазу [1, 2, 3]. Ця взаємодія реалізується зокрема за участю цитокінів [4]. Вивчалась їх роль у розвитку алоімунних механізмів переривання вагітності, в механізмах імунної толерантності [9, 10, 12]. Аналітичний огляд сучасної наукової літератури дозволив оцінити значення фактора некрозу пухлини типу α (ФНП-α), загального лейкоцитарного антигена (CD45) та інших прозапальних факторів у розвитку патологічних станів [11, 13, 14]. Внаслідок дисбалансу між прозапальними і протизапальними цитокінами порушується контроль за процесами проліферації, клітинної диференціації та програмованої клітинної загибелі в організмі людини [15, 16, 17]. Відомі наукові публікації, присвячені ролі ФНП-α, CD45, CD56+ і натуральних кілерів у розвитку соматичних та репродуктивних розладів, містять результати пошукового характеру [18, 19, 22]. Плацента є важливим діагностичним об'єктом, що володіє високим інформаційним потенціалом [7, 8, 21]. Необхідною умовою розвитку плаценти до терміну фізіологічних пологів є взаємодія між клітинами децидуальної строми, імунними клітинами і трофобластом під впливом гормонів, цитокінів і хемокінів. Відомі дослідження ролі деяких із цих факторів у вагітних при окремих ускладненнях під час гестації, особливо на ранніх термінах, або в новонароджених [14, 18, 20]. Поглиблене вивчення плацентарних (локальних) процесів дозволить поглибити уявлення про патогенез передчасних пологів, удосконалити наукові концепції їхнього розвитку та надати об'єктивнішу оцінку ролі імунних факторів плаценти в забезпеченні фізіологічного перебігу вагітності та розвитку пологів.

ДУ «Інститут педіатрії, акушерства і гінекології ім. акад. О.М. Лук'янової НАМН України» – провідна вітчизняна установа в даній галузі [5–7]. Під час досліджень про- та протизапальних процесів у жінок зі звичним невиношуванням вагітності (НВ) виникла необхідність встановити значущість впливу, механізми формування прозапальних процесів саме в плаценті, яка пов'язує дві генетично різнорідні системи – мати та плід. Ми вважаємо, що в умовах генетичної програми матері відбувається розвиток генетичної програми плода, що визначає особливості перебігу вагітності та розвиток її невиношування на різних термінах.

Відомий вплив на перебіг запальних процесів загального лейкоцитарного фактору та ФНП-α. На поверхні всіх кровотворних клітин (крім зрілих еритроцитів), у тому числі лімфоцитів, відбувається експресія трансмембранної тирозинової протеїнфосфатази С рецепторного типу (protein tyrosine phosphatase receptor type C, PTPRC) – ферменту, який кодується в людини геном PTPRC. Альтернативними назвами цього ферменту, який відповідає за імунологічний гомеостаз і виконує важливу роль у процесі імунологічної адаптації плода до материнського організму на ранніх етапах гестаційного розвитку, є «диференційований антиген CD45» або «загальний лейкоцитарний антиген» (leukocyte common antigen, LCA) [23]. CD45 блокує материнські натуральні кілери, тим самим захищаючи плід від атаки з боку імунної системи матері. Також CD45 регулює мітотичний цикл, диференціацію та проліферацію клітин, онкогенез. Рівень експресії CD45 є параметром, що визначає функції імунокомпетентних клітин [24]. Зниження експресії CD45 призводить до дефектів позитивної та негативної селекції лімфоцитів, потенціює апоптоз [25]. Відомо, що механізмом звичного НВ на ранніх термінах при інфікуванні клітин трофобласта є блокування внутрішньоклітинного транспорту й експресії LCA. Проте відсутні дослідження характеру розвитку запальних процесів у плаценті після 20 тижнів гестації під впливом деяких прозапальних факторів. Тому актуальним є визначення характеру розповсюдженості та інтенсивності реакцій, викликаних CD45 і ФНП-α в плацентах жінок при пологах на різних термінах.

Загальновідомо, що децидуальна тканина формує материнську частину плаценти, має макрофагальну активність та більш активно забезпечується кров'ю матері. Ворсини хоріона формують плодову частину плаценти. До гемохоріального бар'єра належать тільки структури плода, плацента не має нервових утворень і лімфатичних судин. Особливості формування основних анатомічних етапів розвитку плаценти досліджені досить ґрунтовно, проте особливості процесів еволюції факторів прозапальної регуляції в різних структурах плаценти потребують вивчення.

Мета дослідження – вивчити особливості розвитку запальних реакцій в плаценті за ре-

зультатами загальногістологічного та імуногістохімічного дослідження розповсюдженості та інтенсивності реакцій, обумовлених CD45 та ФНП-α в плацентах жінок при пологах на різних термінах гестації.

МАТЕРІАЛИ ТА МЕТОДИ ДОСЛІДЖЕННЯ

У відділенні наукових проблем невиношування вагітності ДУ «ІПАГ ім. акад. О.М. Лук`янової НАМН України» проведено аналіз деяких особливостей запальних процесів у плацентах 182 жінок, в яких відбулись пологи в терміні від 23 до 40 тижнів гестації. Зокрема проведені дослідження морфологічних та імуногістохімічних особливостей структур плацент від 142 жінок із НВ (основна група), в яких відбулись пологи в різні терміни гестації.

Матеріал було розподілено на групи:

- I – плаценти від жінок із НВ у 23–29 тижнів;
- II – плаценти від жінок із НВ у 30–34 тижні;
- III – плаценти від жінок із НВ у 35–36 тижнів + 6 днів;
- IV – плаценти від 40 жінок із фізіологічним перебігом вагітності та пологами на 38–40 тижні (контрольна група).

При використанні загальногістологічного методу матеріал обробляли в парафіновій заливці, зрізи фарбували гематоксилін-еозином та пікрофуксином за Ван Гізоном. Імуногістохімічний аналіз виявлення рівня експресії маркера запалення CD45 і ФНП-α проводився непрямим стрептавідин-пероксидазним методом.

Розповсюдженість та інтенсивність реакції оцінювали в балах:

- розповсюдженість: 0 – немає забарвлення; 1 – менше 10% позитивно забарвлених клітин; 2 – від 10 до 50% позитивно забарвлених клітин; 3 – гомогенне забарвлення більше 50% клітин;
- інтенсивність: 0 – немає забарвлення; 1 – слабке забарвлення; 2 – помірне забарвлення; 3 – виразне забарвлення.

РЕЗУЛЬТАТИ ДОСЛІДЖЕННЯ

Аналіз результатів морфологічних та імуногістохімічних особливостей плацент жінок із НВ, які народили на 23–29 тижні гестації, показав наявність запальної інфільтрації (лімфоцити з поодинокими плазмоцитами) переважно в децидуальній оболонці (рис. 1), в одиничних ворсинках, і незначно – в міжворсинчастому просторі. В структурах плацентарного бар'єра I групи відмічено зміни, характерні для запального процесу: розлади кровообігу зі стазами та повнокров'ям судин, крововиливи у міжворсинчастий простір і в тканину децидуальної оболонки, набряк строми незначної частини ворсин, дистрофічні зміни в синцитії і цитотрофобласті, збільшення обсягу міжворсинчастого фібриноїду з вогнищами ворсин, які повністю замуровані у фібриноїд (рис. 1–3).

Імуногістохімічне дослідження CD45 у 23–29 тижнів вагітності показало, що найбільша виражена його експресія

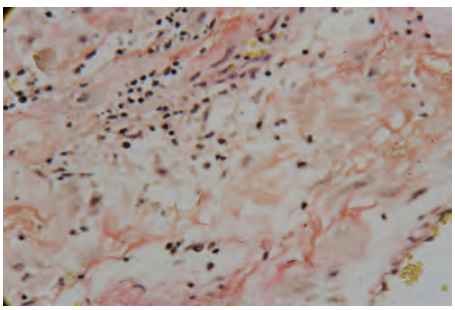

Рисунок 1. Плацента жінки на 28 тижні вагітності. Децидуальна оболонка. Вогнища запальної інфільтрації та набряку
Забарвлення гематоксилін-еозином. Мікрофотографія. Ок. 10, об. 20.

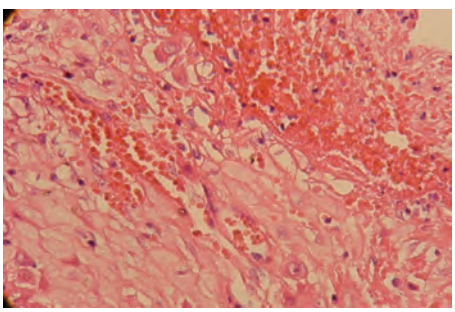

Рисунок 2. Плацента жінки I групи (23 тиждень вагітності). Децидуальна оболонка. Вогнище крововиливу і повнокров'я судин
Забарвлення гематоксилін-еозином. Мікрофотографія. Ок. 10, об. 20.

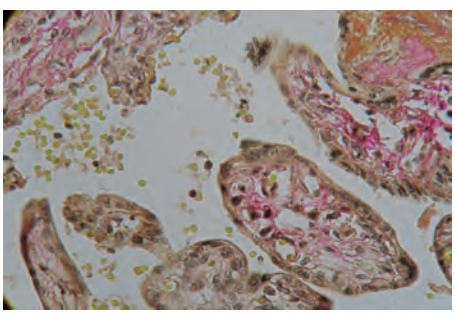

Рисунок 3. Плацента жінки I групи (23 тиждень вагітності). Набряк строми і дистрофічні зміни в синцитії і цитотрофобласті ворсин
Забарвлення гематоксилін-еозином. Мікрофотографія. Ок. 10, об. 20.

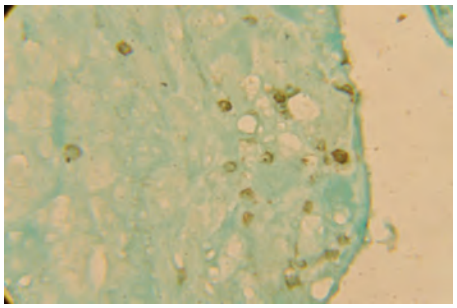

Рисунок 4. Плацента жінки I групи (28 тижнів вагітності). Нерівномірна помірна експресія моноклональних антитіл (МКАТ) до CD45 в децидуальній оболонці
Непрямий стрептавідин-пероксидазний метод виявлення інтенсивності і розповсюдженості з МКАТ до CD45 (імуногістохімічне дослідження). Мікрофотографія. Ок. 10, об. 40.

була в децидуальній оболонці (рис. 4). Менш виразна інтенсивність розповсюдження CD45 була встановлена в міжворсинчастому просторі, майже не визначалась в судинах і стромі стволових та проміжних ворсин, а термінальні ворсини взагалі були інтактними.

Натомість показники експресії прозапального цитокіну ФНП-α в I групі були відсутні. Як виняток із правила була виявлена слабо позитивна реакція в поодиноких структурах (ворсини) плаценти при пологах на 23 тижні (рис. 5, 6).

Поряд зі змінами, характерними для запальних процесів, у двох випадках у I групі виявлені ворсини, які відповідають термінальним спеціалізованим ворсинам (в нормі характерні для 32 тижня вагітності) і мають справжні синцитіокапілярні мембрани. Тобто гістологічно підтверджується порушення розвитку ворсин за типом їхнього передчасного дозрівання.

Дослідження морфологічних та імуногістохімічних особливостей плацент жінок із НВ на 30–34 тижні (II група) по-

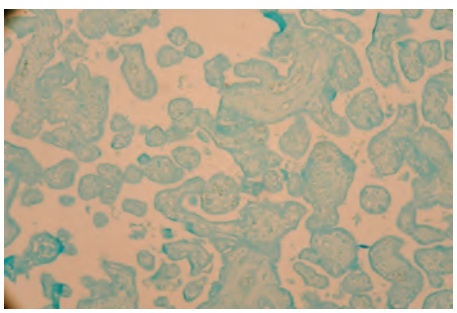

Рисунок 5. Плацента жінки I групи (23 тиждень вагітності). Відсутність експресії прозапального цитокіну ФНП-α в структурах плаценти
Непрямий стрептавідин-пероксидазний метод виявлення інтенсивності й розповсюдженості з МКАТ до ФНП-α (імуногістохімічне дослідження). Мікрофотографія. Ок. 10, об. 10.

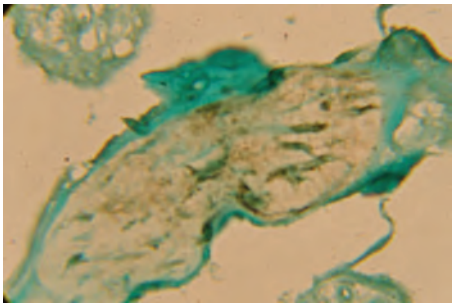

Рисунок 6. Плацента жінки I групи (23 тиждень вагітності). Помірна експресія ФНП-α у ворсині
Непрямий стрептавідин-пероксидазний метод виявлення інтенсивності й розповсюдженості з МКАТ до ФНП-α (імуногістохімічне дослідження). Мікрофотографія. Ок. 10, об. 40.

казали наростання розповсюдження та інтенсивності запальних змін, особливо в децидуальній оболонці, та їхню поодиноку наявність у стовбурових і проміжних ворсинах. При імуногістохімічному дослідженні встановлена більш розповсюджена помірна експресія маркера запалення CD45 в децидуальній оболонці (рис. 7) і в стромі проміжних ворсин.

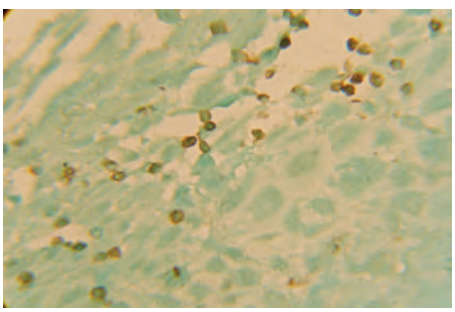

Рисунок 7. Плацента жінки II групи (30 тижнів вагітності). Розповсюджена помірна експресія МКАТ до CD45 в децидуальній оболонці
Непрямий стрептавідин-пероксидазний метод виявлення інтенсивності й розповсюдженості з МКАТ до CD45 (імуногістохімічне дослідження). Мікрофотографія. Ок. 10, об. 40.

Під час імуногістохімічного дослідження особливостей впливу прозапального цитокіну ФНП-α в II групі відмічено його слабку позитивну експресію лише в незначній частині ворсин (рис. 8, 9). При цьому на 30–34 тижнях вагітності були виявлені виразніші зміни колагенізації й фіброзу строми зі зменшенням фетальних судин, проліферації фібробластів строми, збільшенням міжворсинчастого фібриноїду (рис. 10).

Морфологічні та імуногістохімічні особливості плацент жінок із НВ у 35–36 тижнів + 6 днів вагітності (III група) показали, що зміни запального характеру були виразнішими і мали розповсюдженіший характер, ніж у I і II групах дослідження. Вогнища запальної інфільтрації відмічались у децидуальній оболонці (рис. 11), в міжворсинчастому просторі та в стромі ворсин (рис. 12, 13). При цьому мали місце дистрофічні зміни в синцитії і цитотрофобласті, деструкція строми ворсин, виразне повнокров'я судин всіх типів ворсин, вогнища крововиливу в міжворсинчастий простір, особливо під децидуальною оболонкою, а також збільшення фібриноїдних мас із ділянками ворсин, повністю замурованих у фібриноїд.

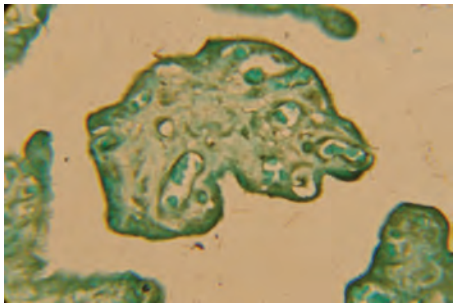

Рисунок 8. Плацента жінки II групи (30 тижнів вагітності). Слабо позитивна експресія ФНП-α в проміжній ворсині
Непрямий стрептавідин-пероксидазний метод виявлення інтенсивності й розповсюдженості з МКАТ до ФНП-α (імуногістохімічне дослідження). Мікрофотографія. Ок. 10, об. 40.

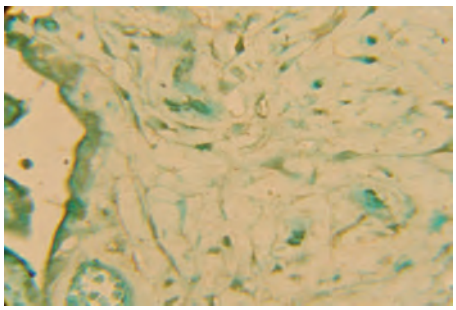

Рисунок 9. Плацента жінки II групи (30 тижнів вагітності). Слабо позитивна експресія ФНП-α в стовбуровій ворсині
Непрямий стрептавідин-пероксидазний метод виявлення інтенсивності й розповсюдженості з МКАТ до ФНП-α (імуногістохімічне дослідження). Мікрофотографія. Ок. 10, об. 20.

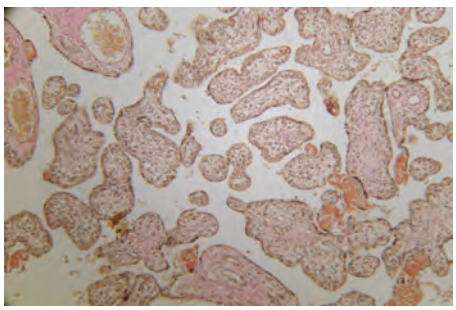

Рисунок 10. Плацента жінки II групи (30 тижнів вагітності). Проліферація фібробластів у стромі та зменшення фетальних судин
Забарвлення гематоксилін-еозином. Мікрофотографія. Ок. 10, об. 10.

Аналіз імуногістохімічного дослідження особливостей експресії CD45 виявив позитивну експресію запального маркера в децидуальній оболонці, міжворсинчастому просторі та стромі частини ворсин, розповсюдженішу і більш виражену, ніж у попередніх групах дослідження (рис. 14).

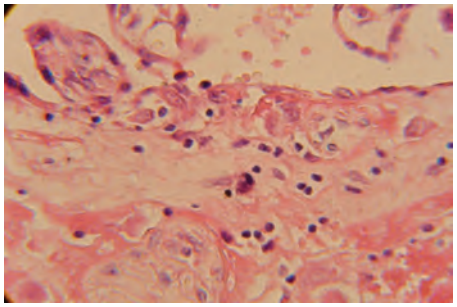

Рисунок 11. Плацента жінки III групи (35 тижнів вагітності). Вогнище запальної інфільтрації в децидуальній оболонці, яке переходить на міжворсинчастий простір
Забарвлення гематоксилін-еозином. Мікрофотографія. Ок. 10, об. 20.

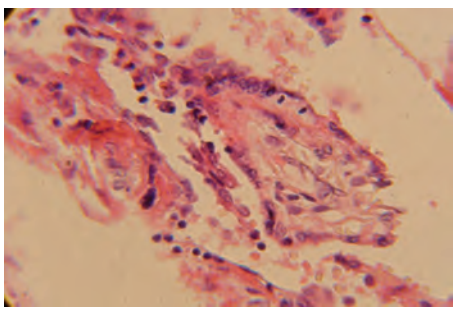

Рисунок 12. Плацента жінки III групи (35 тижнів вагітності). Вогнище запальної інфільтрації в міжворсинчастому просторі
Забарвлення гематоксилін-еозином. Мікрофотографія. Ок. 10, об. 20.

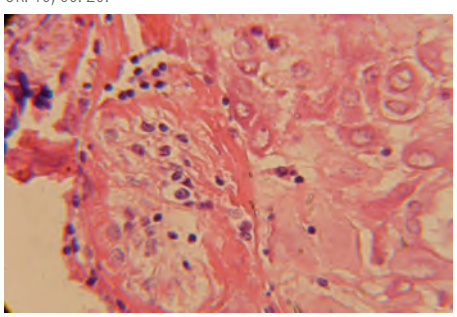

Рисунок 13. Плацента жінки III групи (35 тижнів вагітності). Вогнище запальної інфільтрації в стромі ворсин, оточених фібриноїдом, деструкція строми ворсин
Забарвлення гематоксилін-еозином. Мікрофотографія. Ок. 10, об. 40.

При імуногістохімічному дослідженні прозапального цитокіну ФНП-α відмічено його слабо позитивну експресію, переважно в децидуальній оболонці, що не відрізнялось від результатів у I і II групах дослідження (рис. 15).

Морфологічні та імуногістохімічні особливості плацент жінок на 38–40 тижні

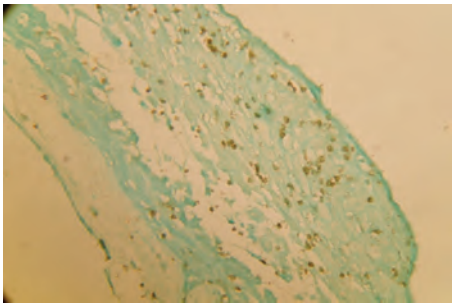

Рисунок 14. Плацента жінки III групи (35 тижнів вагітності). Розповсюджена виразна експресія МКАТ CD45 в децидуальній оболонці
Непрямий стрептавідин-пероксидазний метод виявлення інтенсивності і розповсюдженості з МКАТ до CD45 (імуногістохімічне дослідження). Мікрофотографія. Ок. 10, об. 20.

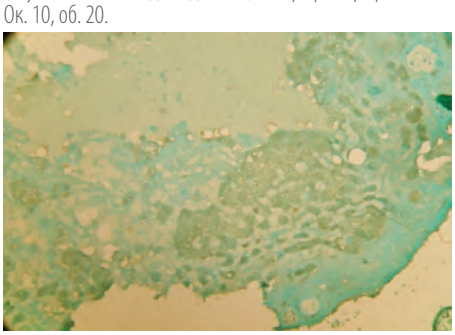

Рисунок 15. Плацента жінки III групи (35 тижнів вагітності). Слабо позитивна експресія ФНП-α в децидуальній оболонці
Непрямий стрептавідин-пероксидазний метод виявлення інтенсивності і розповсюдженості з МКАТ до ФНП-α (імуногістохімічне дослідження). Мікрофотографія. Ок. 10, об. 20.

вагітності (IV група) показав, що морфологічні та імуногістохімічні зміни були подібні до гістологічної картини плацент попередньої групи досліджень (рис. 16, 17). Була виявлена розповсюджена та виразна експресія CD45 в децидуальній оболонці. Експресія прозапального цитокіну ФНП-α в децидуальній оболонці була позитивною та помірною, проте виразнішою, ніж у попередніх групах дослідження (рис. 18).

ОБГОВОРЕННЯ РЕЗУЛЬТАТІВ ДОСЛІДЖЕННЯ

Гістологічний та імуногістохімічний аналіз плацент жінок дозволив визначити особливості еволюції прозапальних процесів у різних структурах плаценти при дуже ранніх, ранніх та передчасних пологах і при доношеній вагітності. Підсумовуючи результати досліджень, можна відзначити, що вчасні та передчасні пологи відбуваються на фоні активації запальних реакцій.

Встановлено, що після 22 тижнів вагітності лімфоцитарна інфільтрація має материнське походження, що підтвердж-

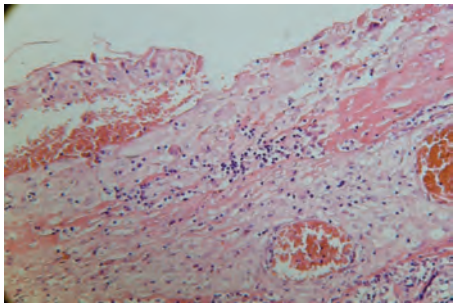

Рисунок 16. Плацента жінки IV групи (39–40 тижнів вагітності). Вогнище запальної інфільтрації в децидуальній оболонці, повнокров'я судин, вогнище крововиливу
Забарвлення гематоксилін-еозином. Мікрофотографія. Ок. 10, об. 10.

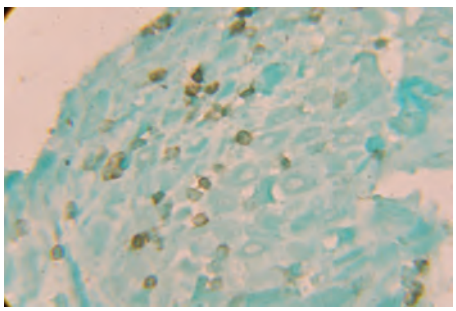

Рисунок 17. Плацента жінки IV групи (39–40 тижнів вагітності). Розповсюджена виразна експресія МКАТ до CD45 в децидуальній оболонці
Непрямий стрептавідин-пероксидазний метод виявлення інтенсивності і розповсюдженості з МКАТ до CD45 (імуногістохімічне дослідження). Мікрофотографія. Ок. 10, об. 20.

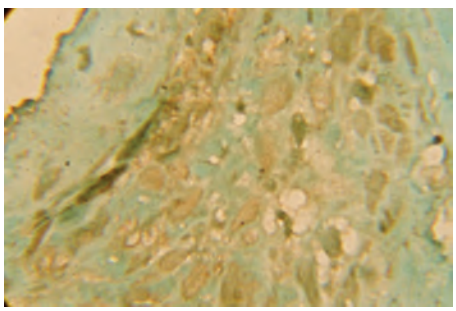

Рисунок 18. Плацента жінки IV групи (39–40 тижнів вагітності). Позитивна помірна експресія прозапального цитокіну ФНП-α в децидуальній оболонці
Непрямий стрептавідин-пероксидазний метод виявлення інтенсивності і розповсюдженості з МКАТ до ФНП-α (імуногістохімічне дослідження). Мікрофотографія. Ок. 10, об. 40.

жується появою лейкоцитів виключно в децидуальних клітинах. Вона збільшує свою інтенсивність та поширює розповсюдженість зі збільшенням терміну вагітності. Поступове поширення зони впливу CD45 та ФНП-α після 22 тижнів вагітності відображають процеси формування зрілості плаценти. Загальний лейкоцитарний антиген CD45 при доношеній вагітності має виражену та розповсюджену експресію, а прозапальний цитокін ФНП-α – помірну експресію в усій децидуальній тканині та в переважній більшості ворсин. Імуногістохімічні реакції, викликані CD45, випереджають експресію ФНП-α за терміном виникнення активності, розповсюдженістю та інтенсивністю. Слабо позитивна експресія ФНП-α в стромі частини ворсин з'являється лише на 30–34 тижні. При передчасних пологах у терміні 35–36 тижнів + 6 днів і при пологах у строк інтенсивність запальних реакцій була схожа за досліджуваними маркерами і охоплювала децидуальну оболонку, міжворсинчастий простір і строму ворсин.

Враховуючи той факт, що прозапальний цитокін ФНП-α має властивості фактору росту, значне зростання його експресії в плодових структурах плаценти після 34 тижнів вагітності ймовірно визначає збільшення ступеня морфофункціональної зрілості та життєздатності новонароджених. Імуногістохімічний аналіз експресії CD45 та ФНП-а в плацентах свідчить, що чим більший термін вагітності, тим більший рівень локального запального компонента.

ВИСНОВКИ

Передчасні пологи та пологи в термін відбуваються за наявності активації запальних реакцій у плаценті. Після 22 тижнів гестації запальна інфільтрація плаценти материнськими лімфоцитами починається з децидуальних клітин і поступово охоплює всі структурні компоненти при доношеній вагітності, що відображає еволюцію процесів забезпечення потреб плода, дозрівання плаценти і механізми її безпечного відшарування при доношеній вагітності.

В динаміці імуногістохімічні реакції, викликані загальним лейкоцитарним фактором (CD45), за терміном гестації, розповсюдженістю та інтенсивністю випереджають експресію ФНП-α, який має властивості фактору росту.

Наявність певного співвідношення імунних регуляторів в структурах плаценти є необхідною умовою розвитку інтерфази мати-плід, проте локальне запалення не є ключовим механізмом розвитку передчасних пологів.

Вищенаведені дані свідчать про необхідність подальшого вивчення впливу молекулярних особливостей імунітету матері та плода на розвиток передчасних пологів.

ЛІТЕРАТУРА/REFERENCES

1. Антипкин, Ю.Г.
Патология плаценты (современные аспекты) / Ю.Г. Антипкин, Т.Д. Задорожная, О.И. Парницкая. – Киев: ООО «Атопол», 2016. – 127 с.
Antypkin, Y.G., Zadorozhnaya, T.D., Parnitskaya, O.I.
Pathology of the placenta (modern aspects). Kyiv. Atopol LLC (2016): 127 p.
2. Батрак, Н.В.
Иммунологические аспекты привычного невынашивания беременности / Н.В. Батрак, А.И. Малышкина, Н.В. Крошкина // Акушерство и гинекология. – 2014. – №12. – С. 10–14.
Batrak, N.V., Malyshkina, A.I., Kroshkina, N.V.
"Immunological aspects of habitual miscarriage." Obstetrics and gynecology 12 (2014): 10–4.
3. Вовк, І.Б.
Загроза переривання вагітності в ранні терміни: сучасні погляди на етіологію, патогенез, діагностику та лікування / І.Б. Вовк, В.К. Кондратюк, О.В. Трохимович, А.І. Коваленко // Здоровье женщины. – 2012. –№ 5 (71). – С. 50–56.
Vovk, I.B., Kondratyuk, V.K., Trokhimovich, O.V., Kovalenko, A.I.
"Threat of early termination of pregnancy: modern views on the etiology, pathogenesis, diagnosis and treatment."Women's health 5.71 (2012): 50–6.
4. Воробйова, І.І.
Особливості місцевого імунітету у жінок з невиношуванням / І.І. Воробйова, А.А. Живецька-Денисова, Н.В. Рудакова та ін. // Перинатологія та педіатрія. – 2017. – № 4 (72). – С. 49–53.
Vorobyova, I.I., Zhyvetskaya-Denisova, A.A., Rudakova, N.V., et al.
"Features of local immunity in women with miscarriage." Perinatology and pediatrics 4.72 (2017): 49–53.
5. Воробйова, І.І.
Невиношування вагітності: сучасні погляди на проблему / І.І. Воробйова, А.А. Живецька-Денисова, В.Б. Ткаченко та ін. // Здоровье женщины. – 2017. – № 3 (119). – С. 113-117.
Vorobyova, I.I., Zhyvetskaya-Denisova, A.A., Tkachenko, V.B., et al.
"Miscarriage: modern views on the problem."Women's health 3.119 (2017): 113–7.
6. Воробйова, І.І.
Імуно-генетичні підходи до діагностики невиношування вагітності як мультифакторіального захворювання (Методичні рекомендації) / І.І. Воробйова, Н.Я. Скрипченко, Л.А. Лівшиць та ін. – Київ, 2016. – 30 с.
Vorobyova, I.I., Skripchenko, N.Y., Livshits, L.A., et al.
Immuno-genetic approaches to the diagnosis of miscarriage as a multifactorial disease (Guidelines). Kyiv (2016): 30 p.
7. Воробйова, І.І.
Роль молекулярно-генетичних та психосоціальних аспектів розвитку невиношування вагітності у жінок української нації / І.І. Воробйова, Н.Я. Скрипченко, В.Б. Ткаченко, А.А. Живецька-Денисова // Слово о здоровье. – 2018. – № 3 (15). – С. 14.
Vorobyova, I.I., Skripchenko, N.Y., Tkachenko, V.B., Zhyvetskaya-Denisova, A.A.
"The role of molecular-genetic and psychosocial aspects of the development of miscarriage in women of the Ukrainian nation." A word about health 3.15 (2018): 14.
8. Семенцова, Н.А.
Нарушение процессов ангиогенеза, апоптоза и пролиферации в тканях плодного яйца и эндометрии при неразвивающейся беременности в I триместре / Н.А. Семенцова, Ю.Н. Пономарева, Т.Г. Барсанова, О.В. Зайратьянц // Клиническая и экспериментальная морфология. – 2012. – № 3. – С. 11–16.
Sementsova, N.A., Ponomareva, Y.N., Barsanova, T.G., Zairatyants, O.V.
"Violation of the processes of angiogenesis, apoptosis and proliferation in the tissues of the ovum and endometrium during an undeveloped pregnancy in the first trimester." Clinical and experimental morphology 3 (2012): 11–6.
9. Сидельникова, В.М.
Невынашивание беременности: Руководство для практикующих врачей / В.М. Сидельникова, Г.Т. Сухих. – М.: ООО "Медицинское информационное агентство", 2010. – 536 с.
Sidelnikova, V.M., Sukhikh, G.T.
Miscarriage: A Guide for Practitioners. Moscow. Medical Information Agency LLC (2010): 536 p.
10. Хачатрян, Н.А.
Аллоиммунные механизмы привычного выкидыша / Н.А. Хачатрян, Л.В. Кречетова, Н.К. Тетруашвили // Акушерство и гинекология. – 2014. – № 5. – С. 3–8.
Khachatryan, N.A., Krechetova, L.V., Tetruashvili, N.K.
"Alloimmune mechanisms of habitual miscarriage." Obstetrics and gynecology 5 (2014): 3–8.
11. Юрова, К.А.
Альтернативный сплайсинг молекулы CD45 в механизмах молекулярно-генетического контроля дифференцировки Т-клеток / К.А. Юрова, О.Г. Хазиахматова, Н.А. Сохоневич и др. // Российский иммунологический журнал. – 2015. – № 2. – С. 186–193.
Yurova, K.A., Khaziakhmatova, O.G., Sokhonevich, N.A., et al.
"Alternative splicing of the CD45 molecule in the mechanisms of molecular genetic control of T-cell differentiation." Russian immunological journal 2 (2015): 186–93.
12. Alijotas-Reig, J., Llurba, E., Gris, J.M.
"Potentiating maternal immune tolerance in pregnancy: a new challenging role for regulatory T cells." Placenta 35 (2014): 241–8.
13. Azizieh, F.Y., Raghupathy, R.G.
"Tumor necrosis factor-α and pregnancy complications: a prospective study." Med Princ Pract 24 (2015): 165–70.
14. Binder, N.K., Evans, J., Gardner, D.K.
"Endometrial signals improve embryo outcome: functional role of vascular endothelial growth factor isoforms on embryo development and implantation in mice." Human Reproduction and Embryology 29.10 (2014): 2278–86.
15. Matson, B.C., Caron, K.M.
"Uterine natural killer cells as modulators of the maternal-fetal vasculature." Int J Dev Biol 58 (2014): 199–204.
16. Chatterjee, P., Chiasson, V.L., Bounds, K.R., Mitchell, B.M.
"Regulation of the anti-inflammatory cytokines interleukin-4 and interleukin-10 during pregnancy." Front Immunol 27.5 (2014): 253.
17. Cheng, S.B., Sharma, S.
"Interleukin-10: a pleiotropic regulator in pregnancy." Am J Reoprod Immunol 73 (2015): 487–500.
18. Jabrane-Ferrat, N., Siewiera, J.
"The up side of decidual natural killer cells: new developmentsin immunology of pregnancy." J Immunol 141 (2014): 490–549.
19. Kajdaniuk, D., Marek, B., Borgiel-Marek, H., Kos-Kudła, B.
"Transforming growth factor β1 (TGFβ1) in physiology and pathology." Endokrynol Pol 64.5 (2013): 384–96.
20. Okada, H., Tsuzuki, T., Shindoh, H., et al.
"Regulation of decidualization and angiogenesisin the human endometrium." Journal of Obstetrics and Gynaecology Rasearch 40.5 (2014): 1180–7.
21. Shimono, A., Imoto, Y., Sakamoto, H.
"An immunohistochemical study of placental syncytiotrophoblasts in neonatal hemochromatosis." Placenta 48 (2016): 49–55.
22. Suzuki, S., Ouchi, N.
"T-helper-1 / T-helper2 Cell Immunity in Preeclamptic Twin Pregnancy." J Nippon Med Sch 6 (2007): 434–6.
23. Tilburgs, T., Roelen, D.L., van der Mast, B.J., et al.
"Differential distribution of CD4+ CD25bright and CD8+ CD28– T-cells in decidua and maternal blood during human pregnancy." Placenta 27 Suppl. A (2006): 47–53.
24. van Well, G.J., Daalderop, L.A., Wolfs, T., Kramer, B.
"Human perinatal immunity in physiological conditions and during infection." Mol Cell Pediatr 4 (2017): 4.
25. Yuan, J., Li, J., Huang, S.Y., Sun, X.
"Characterization of the subsets of human NKT-like cells and the expression of Th1/Th2 cytokines in patients with unexplained recurrent spontaneous abortion." J ReprodImmunol 110 (2015): 81–8.

ОСОБЛИВОСТІ РОЗВИТКУ ЗАПАЛЬНИХ РЕАКЦІЙ У ПЛАЦЕНТІ ПРИ ПОЛОГАХ НА РІЗНИХ ТЕРМІНАХ ГЕСТАЦІЇ

І.І. Воробйова, д. мед. н., зав. відділенням наукових проблем невиношування вагітності ДУ «Інститут педіатрії, акушерства та гінекології ім. акад. О.М. Лук'янової НАМН України», м. Київ
Н.Я. Скрипченко, д. мед. н., зав. відділенням впровадження та вивчення ефективності сучасних медичних технологій в акушерстві та перинатології ДУ «ІПАГ ім. акад. О.М. Лук'янової НАМН України», м. Київ
В.Б. Ткаченко, к. мед. н., провідний науковий співробітник відділення наукових проблем невиношування вагітності ДУ «Інститут педіатрії, акушерства та гінекології ім. акад. О.М. Лук'янової НАМН України», м. Київ
С.М. Толкач, к. мед. н., провідний науковий співробітник відділення наукових проблем невиношування вагітності ДУ «Інститут педіатрії, акушерства та гінекології ім. акад. О.М. Лук'янової НАМН України», м. Київ
С.М. Раздайбєдін, к. мед. н., доцент кафедри дерматології та венерології з курсом косметології НМУ ім. О.О. Богомольця, м. Київ

Мета дослідження: вивчити особливості розвитку запальних реакцій в плаценті за результатами загальногістологічного та імуногістохімічного дослідження розповсюдженості та інтенсивності реакцій, викликаних CD45 і фактором некрозу пухлини типу α (ФНП-α) при пологах на різних термінах гестації.
Матеріали та методи. Виконано морфологічне та імуногістохімічне дослідження різних структур плаценти та рівня експресії CD45 і ФНП-α від 142 жінок при передчасних пологах на різних термінах гестації: I група – в 23–29 тижнів; II група – в 30–34 тижні; III група – в 35–36 тижнів + 6 днів, IV група (контрольна) – 40 жінок у 38–40 тижнів.
Результати. В I групі запальна інфільтрація та найбільш виразна експресія CD45 переважала в децидуальній оболонці, експресія ФНП-α була переважно негативною. В II групі про запальні зміни свідчили колагенізація і фіброз строми, зменшення фетальних судин, проліферація фібробластів, збільшення міжворсинчастого фібриноїду, а розповсюдження CD45 були виражені в порядку зменшення інтенсивності в децидуальній оболонці, в стромі проміжних ворсин та в стовбурових ворсинах. В III групі вогнища запальної інфільтрації поширювались з децидуальної оболонки на міжворсинчастий простір і строму ворсин, збільшувалось повнокров'я судин всіх типів ворсин, дистрофічні зміни та кількість фібриноїду. Експресія CD45 мала більш розповсюджений і виразніший характер, ніж у I і II групах, а експресія ФНП-α була слабо позитивна лише в децидуальній оболонці. В групі контролю визначалась розповсюджена виразна експресія CD45 в усіх структурах плаценти та позитивна помірна експресія ФНП-α.
Висновки. Передчасні пологи і пологи в термін відбуваються за наявності активації запальних реакцій у плаценті. Наявність запалення в структурах плаценти є необхідною умовою розвитку інтерфази мати-плід, проте особливості локальної імунної відповіді доводять необхідність визначення генетичних механізмів розвитку передчасних пологів.

Ключові слова: плацента, імуногістохімічний аналіз, експресія CD45 в плаценті, експресія ФНП-α в плаценті, пологи.

ОСОБЕННОСТИ РАЗВИТИЯ ВОСПАЛИТЕЛЬНЫХ РЕАКЦИЙ В ПЛАЦЕНТЕ ПРИ РОДАХ НА РАЗНЫХ СРОКАХ ГЕСТАЦИИ

И.И. Воробьева, д. мед. н., заведующая отделением научных проблем невынашивания беременности ГУ «ИПАГ им. акад. Е.М. Лукьяновой НАМН Украины», г. Киев
Н.Я. Скрипченко, д. мед. н., зав. отделением внедрения и изучения эффективности современных медицинских технологий в акушерстве и перинатологии ГУ «ИПАГ им. акад. Е.М. Лукьяновой НАМН Украины», г. Киев
В.Б. Ткаченко, к. мед. н., ведущий научный сотрудник отделения научных проблем невынашивания беременности ГУ «ИПАГ им. акад. Е.М. Лукьяновой НАМН Украины», г. Киев
С.Н. Толкач, к. мед. н., ведущий научный сотрудник отделения научных проблем невынашивания беременности ГУ «ИПАГ им. акад. Е.М. Лукьяновой НАМН Украины», г. Киев
С.Н. Раздайбедин, к. мед. н., доцент кафедры дерматологии и венерологии с курсом косметологии НМУ им. А.А. Богомольца, г. Киев

Цель исследования: изучить особенности развития воспалительных реакций в плаценте по результатам общегистологического и иммуногистохимического исследования распространенности и интенсивности реакций, вызванных CD45 и фактором некроза опухоли типа α (ФНО-α) при родах на разных сроках гестации.
Материалы и методы. Выполнено морфологическое и иммуногистохимическое исследование различных структур плаценты и уровня экспрессии CD45 и ФНО-α от 142 женщин при преждевременных родах на различных сроках гестации: I группа – в 23–29 недель, II группа – в 30–34 недели; III группа – в 35–36 недель + 6 дней, IV группа (контрольная) – 40 женщин в 38–40 недель.
Результаты. В I группе воспалительная инфильтрация и наиболее выразительная экспрессия CD45 преобладала в децидуальной оболочке, экспрессия ФНО-α была преимущественно негативной. Во II группе о воспалительных изменениях свидетельствовали коллагенизация и фиброз стромы, уменьшение фетальных сосудов, пролиферация фибробластов, увеличение межворсинчатого фибриноида, а распространение CD45 было выражено в порядке убывания интенсивности в децидуальной оболочке, в строме промежуточных ворсин и в стволовых ворсинах. В III группе очаги воспалительной инфильтрации распространялись с децидуальной оболочки на межворсинчатое пространство и строму ворсин, увеличивалось полнокровие сосудов всех типов ворсин, дистрофические изменения и количество фибриноида. Экспрессия CD45 имела более распространенный и более выразительный характер, чем в группах I и II, а экспрессия ФНО-α была слабо положительной только в децидуальной оболочке. В группе контроля определялась распространенная выразительная экспрессия CD45 во всех структурах плаценты и положительная умеренная экспрессия ФНО-α.
Выводы. Преждевременные роды и роды в срок происходят при наличии активации воспалительных реакций в плаценте. Наличие воспаления в структурах плаценты является необходимым условием развития интерфазы мать-плод, однако особенности локального иммунного ответа доказывают необходимость определения генетических механизмов развития преждевременных родов.

Ключевые слова: плацента, иммуногистохимический анализ, экспрессия CD45 в плаценте, экспрессия ФНП-α в плаценте, роды.

PECULIARITIES OF THE INFLAMMATORY REACTIONS DEVELOPMENT IN PLACENTA AT DELIVERY IN DIFFERENT GESTATIONAL TERMS

I.I. Vorobyeva, MD, head of the Department of Scientific Problems of Miscarriage, SI "O.M. Lukyanova IPOG of the NAMS of Ukraine", Kyiv
N.Y. Skripchenko, MD, head of the Department of Implementation and Study of the Effectiveness of Modern Medical Technologies in Obstetrics and Perinatology, SI "O.M. Lukyanova IPOG of the NAMS of Ukraine", Kyiv
V.B. Tkachenko, PhD, leading researcher, Department of Scientific Problems of Miscarriage, SI "O.M. Lukyanova IPOG of the NAMS of Ukraine", Kyiv
S.M. Tolkach, PhD, leading researcher, Department of Scientific Problems of Miscarriage, SI "O.M. Lukyanova IPOG of the NAMS of Ukraine", Kyiv
S.M. Hrazdaybedin, PhD, associate professor, Department of Dermatology and Venereology with a Cosmetology Course, O.O. Bogomolets National Medical University, Kyiv

Objective of the study: to study peculiarities of the inflammatory reactions development in placenta according to results of a general histological and immunohistochemical study of the prevalence and intensity of reactions caused by CD45 and tumor necrosis factor α (TNF-α) during childbirth at different gestational periods.
Materials and methods. Morphological and immunohistochemical studies of various placental structures and CD45 and TNF-α expression level in 142 women with preterm delivery at different gestational periods were performed: group I – at 23–29 weeks, group II – at 30–34 weeks; group III – at 35–36 weeks + 6 days, group IV (control) – 40 women at 38–40 weeks.
Results. Inflammatory infiltration and the most expressive CD45 expression prevailed in the decidual membrane, TNF-α expression was predominantly negative in group I. In group II, inflammatory changes were evidenced by collagenization and stromal fibrosis, a decrease in fetal vessels, fibroblast proliferation, an increase in intervillous fibrinoid, and CD45 spread was expressed in decreasing order of intensity in decidual membrane, in stroma of intermediate villi and in stem villi. In group III, foci of inflammatory infiltration spread from the decidual membrane to the intervillous space and villi stroma, vessels plethora of all types of villi, dystrophic changes, and fibrinoid volume increased. CD45 expression was more common and expressive than in the groups I and II, and TNF-α expression was weakly positive only in the decidual membrane. The control group determined the widespread expressive CD45 expression in all placental structures and positive moderate TNF-α expression.
Conclusions. Preterm delivery and delivery on term occur when there is an activation of inflammatory reactions in placenta. Inflammation in the placental structures is a necessary condition for development of the mother-fetal interphase, however, the features of local immune response prove the need to determine genetic mechanisms of the preterm labor.

Keywords: placenta, immunohistochemical analysis, CD45 expression in placenta, TNF-α expression in placenta, childbirth.