

# Погранична муцинозна цистаденома яєчника як причина виникнення псевдоміксом очеревини (Презентація клінічного випадку)

В.Л. Дронова<sup>1</sup>, О.І. Дронов<sup>1,2,3</sup>, Л.О. Рощина<sup>1,2</sup>, О.І. Бублієва<sup>1</sup>

<sup>1</sup>ДУ «Інститут педіатрії, акушерства і гінекології Національної академії медичних наук України», м. Київ

<sup>2</sup>Національний медичний університет імені О.О. Богомольця, м. Київ

<sup>3</sup>Центр хірургії печінки, підшлункової залози і жовчних протоків імені В.С. Земскова, м. Київ

Псевдоміксом очеревини (ПМО) – це рідкісний клінічний стан, що характеризується локалізованим або генералізованим накопиченням желатиноподібного вмісту, пов'язаним у більшості випадків із муцинозними пухлинами органів травного тракту, рідше – яєчників.

На підставі презентації клінічного випадку ПМО, зумовленої пограничною неоплазією яєчника, проаналізований вплив на подальший перебіг хвороби циторедукції як самостійного методу лікування.

Наведений у статті клінічний випадок відображає рідкісне поєднання пограничної пухлини яєчника з ПМО. Доведено ефективність виконання циторедуктивної операції, яка ставить під сумнів доцільність проведення хіміотерапії у пацієнтів з пухлинами потенційно низького ступеня злоякісності.

**Ключові слова:** погранична муцинозна цистаденома, псевдоміксом очеревини, циторедукція.

Псевдоміксом очеревини (ПМО) – це рідкісний клінічний стан, що характеризується локалізованим або генералізованим накопиченням желатиноподібного вмісту, пов'язаним здебільшого з муцинозними пухлинами органів травного тракту, рідше – яєчників. Ураховуючи казуїстично низьку поширеність патології, офіційної статистики щодо неї на сьогодні немає. Окрім цього, у деяких випадках інтраопераційно псевдоміксом розглядається як дисемінований рак яєчників або мезотеліома [1].

У 1884 р. Werth використав термін «псевдоміксом очеревини», пов'язуючи його з новоутворенням у яєчнику. Упродовж XX століття тривала дискусія щодо етіологічного фактора ПМО. У 1901 р. Frenkel уперше повідомив про зв'язок захворювання та апендикулярних кіст. Woodruff та McDonald у 1940 р. припустили, що ПМО – це метастатичне ураження, етіологією якого є злоякісне новоутворення апендикса.

Сучасні морфологічні, молекулярно-генетичні та імуногістохімічні дослідження свідчать, що джерелом виникнення ПМО у більшості випадків є пухлини апендикса, проте зрідка її можуть спричиняти муцинозні цистаденокарциноми чи пограничні муцинозні цистаденоми яєчників, аденокарциноми товстого кишечника та інші інтраабдомінальні пухлини.

У зв'язку з відсутністю одноставної думки про етіологію захворювання, багато авторів не диференціюють ПМО залежно від походження, тоді як інші повідомляють лише про «класичну» псевдоміксому, джерелом якої є пухлина апендикса. N. Panesh, L.P. Menasse у своїй роботі пов'язують цю патологію зі зрілою тератомою, у якій можлива наявність нормального апендикса [2, 11]. У разі розриву пухлини драглисті маси, у складі яких є епітеліальні клітини, покривають вісцеральний та парієтальний листки очеревини [3]. Епітелій може потрапляти в будь-які ділянки черевної порожнини та імплантуватись до очеревини, що провокує утворення нових драглистих мас. Муциноспродуквальні клітини, що потрапи-

ли у вільну черевну порожнину, здебільшого є мінімально агресивними, відтак майже завжди стають джерелом виключно імплантаційного поширення процесу у межах порожнини очеревини. Саме тому ПМО часто прирівнюють до пограничної пухлини очеревини [4]. У 1995 р. Ronnett та співавтори вивчали морфологічні характеристики видаленої пухлини при ПМО, а також фактори, що впливають на прогноз.

Науковцями були виділені такі форми ПМО (таблиця):

- 1) дисемінований перитонеальний аденомуциноз (disseminated peritoneal adenomucinosis – DPAM), коли джерелом для розвитку ПМО є низькозлоякісні пухлини апендикса;
- 2) перитонеальний муцинозний канцероматоз (peritoneal mucinosis canceromatosis – PMCA), якщо розвиток міксом асоціювався з низькодиференційованими пухлинами апендикса;
- 3) проміжна група (intermediate group – IG) [5].

Муцинозні пухлини гістологічно характеризуються зразками, бідними на клітинні елементи, із невеликою кількістю простих шарів муцинозного епітелію без атипії та мітозів та зі значним накопиченням «озер» екстрацелюлярного муцину. Мультифокальні вогнища такої пухлини демонструють щільне прилягання, але не інвазію у структури вісцеральної чи парієтальної очеревини. Такий гістологічний варіант названо «дифузний перитонеальний аденомуциноз» (diffuse peritoneal adenomucinosis – DPAM).

Другий гістологічний тип, що походить від інвазивних пухлин, отримав назву «перитонеальна муцинозна аденокарцинома» (peritoneal mucinous adenocarcinoma – PMAC). Вона гістологічно характеризується рясним епітелієм із кишковою чи персеподібно-клітинною морфологією, достатньо збереженою залозистою архітектонікою, клітинною атипією та інвазивним компонентом [6].

Морфологічні дослідження на сучасному етапі дозволяють диференціювати перитонеальний аденомуциноз від муцинозного перитонеального канцероматозу. Ці два поняття визначають ступінь злоякісності процесу й залежать від диференціювання первинної пухлини, тому у DPAM-групі прогноз значно сприятливіший, ніж в інших.

На сьогодні в більшості спеціалізованих центрах використовують бінарну класифікацію, запропоновану у 2010 р. професором N. Saig, який працює в медичному центрі Бей-зінгстоук (Велика Британія) [7, 8]. Дифузний перитонеальний аденомуциноз класифікують як тип «low-grade» (низького ступеня злоякісності), а перитонеальну муцинозну аденокарциному – як «high-grade» (високого ступеня злоякісності) (див. таблицю).

На підставі презентації клінічного випадку ПМО, зумовленої пограничною неоплазією яєчника, був проаналізований вплив на подальший перебіг хвороби циторедукції як самостійного методу лікування.

Важливим прогностичним фактором перебігу цього захворювання є обсяг циторедукції. Уперше термін «цито-

Класифікація видів псевдоміксом очеревини

Автори класифікації	Рік видання	Класифікація видів ПМО
Ronnett	1995	DPMA – disseminated peritoneal adenomucinosis PMCA – peritoneal mucinosis canceromatosis I/D–intermediate group – IG
Bradley	2006	Low grade mucinous carcinoma peritonei High grade mucinous carcinoma peritonei
Pai and Longacre	2006	Mucinous adenoma Mucinous neoplasm of uncertain malignant potential Mucinous neoplasm of low malignant potential Mucinous carcinoma
WHO	2010	Low-grade pseudomyxoma High-grade pseudomyxoma

редуктивна хірургія» був застосований американськими лікарями R.G. Wong та J.J. DeCosse у 1990 р. [9]. Згідно з визначенням авторів, це максимальне видалення пухлини, регіонарних та віддалених метастазів з організму хворого до резидуального процесу, наближеного до мікрومتастазів, з огляду на подальшу дію на залишкові пухлинні елементи хімотерапевтичних агентів. Метою циторедуктивної операції є повне видалення пухлини або зменшення її до мінімального об'єму. Для оцінювання завершеності циторедукції було запропоновано декілька типів класифікацій, найбільш поширений із них – індекс завершеності циторедукції (Completeness of Cytoreduction), запропонований P. Sugarbaker:

- CC-0 – макроскопічні вогнища на очеревині після циторедуктивної операції відсутні;
- CC-1 – вогнища діаметром не більше 2,5 мм;
- CC-2 – вогнища діаметром від 2,5 мм до 2,5 см;
- CC-3 – вогнища більше 2,5 см.

Ефективною циторедукцією при псевдоміксомі можна вважати CC-0 та CC-1. Ще одним непрямим показником «повноти циторедукції» є перитонеальний раковий індекс (peritoneal cancer index – PCI). Для його оцінювання інтраопераційно черевну порожнину умовно поділяють на 13 ділянок, у кожній з яких оцінюють розмір пухлинного вогнища LS (Lesion size) від 0 до 3. Показник дисемінації коливається від 0 до 39 й розраховується за формулою:

$$PCI = LS(1,2,3) \times N(1-13),$$

де LS – розмір пухлинних вогнищ;

N – кількість анатомічних ділянок.

Максимальне значення індексу – 39. Цю класифікацію використовували для оцінювання поширеності пухлинного процесу. Але слід зазначити, що представлений індекс має недоліки. У деяких випадках (псевдоміксом, мезотеліома очеревини) перитонеальний раковий індекс після радикальної операції може не відповідати даним інтраопераційної ревізії. Також у визначенні індексу немає вказівок на особливості локалізації тих чи інших пухлинних відсівів.

Альтернативою може бути класифікація Gilly [10], яка має чотири ступеня:

1. Пухлинні відсви менше 5 мм в діаметрі, які локалізуються в одній ділянці черевної порожнини.
2. Пухлинні відсви менше 5 мм, які розташовані дифузно.
3. Обмежений канцероматоз із розмірами відсівів від 5 мм до 2 см.
4. Локалізований або дифузний канцероматоз із розмірами відсівів більше 2 см у діаметрі.

Іншим етапом лікування наразі є комбінація цитостатиків та гіпертермії при інвазивному процесі. Ідея інтра-

операційної гіпертермічної внутрішньочеревної хімотерапії (hyperthermic intraperitoneal chemotherapy – HIPEC) базується на поєднанні внутрішньочеревного введення хіміопрепаратів та локальної гіпертермії на уражені ділянки глибиною не більше 1–3 мм.

Були використані загальноприйняті клініко-лабораторні, інструментальні, радіологічні методи дослідження та визначення показників рівня онкомаркерів.

Презентація клінічного випадку

*Пацієнтка І., 52 роки*, госпіталізована у відділення операційної гінекології ДУ «ІПАГ НАМНУ» з діагнозом: Suspectio Ca правого яєчника. Асцит. Хронічний калькульозний холецистит.

Скарги на момент огляду на загальну слабкість, збільшення живота у розмірах та на біль внизу живота, який турбував жінку з початку 2016 р.

З анамнезу життя відомо, що 20 років тому їй була проведена апендектомія.

Акушерський анамнез: вагітностей – 5; пологи – 1, медичні аборти – 3, мимовільний викидень – 1.

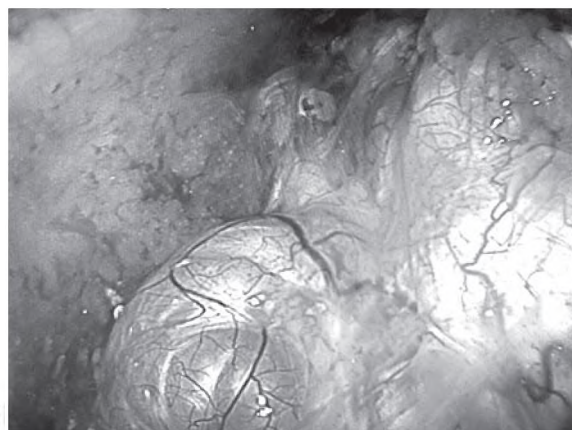
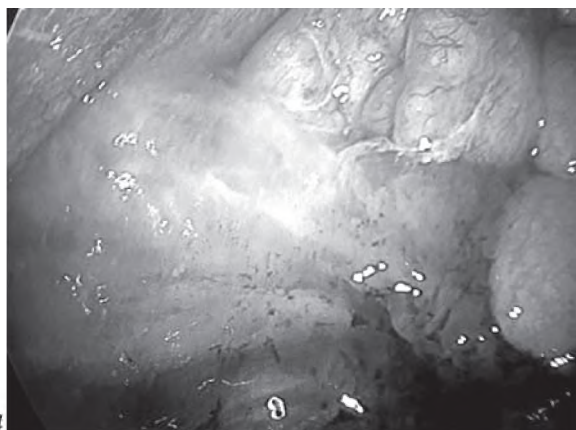
Проведено повне клініко-лабораторне та інструментальне обстеження.

Дані спіральної комп'ютерної томографії органів малого таза та черевної порожнини від 15.03.17: в обох піддіафрагмальних та підпечінковому просторах, обох бічних каналах, між петлями кишечника, матково-прямокишковому заглибленні визначається рідина щільністю до +14 HU, жирова клітковина черевної порожнини та жирова клітковина малого таза ущільнені. Пристінкова очеревина передньої черевної стінки значно ущільнена.

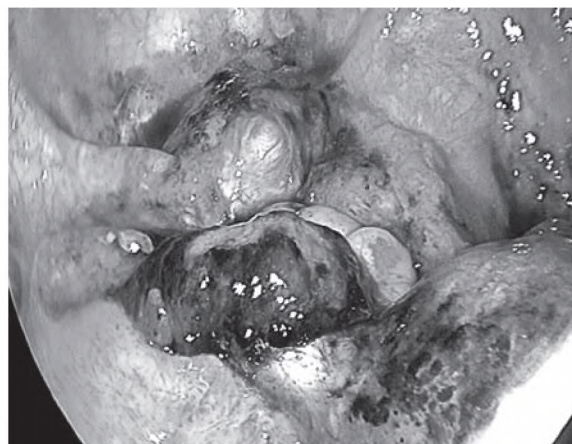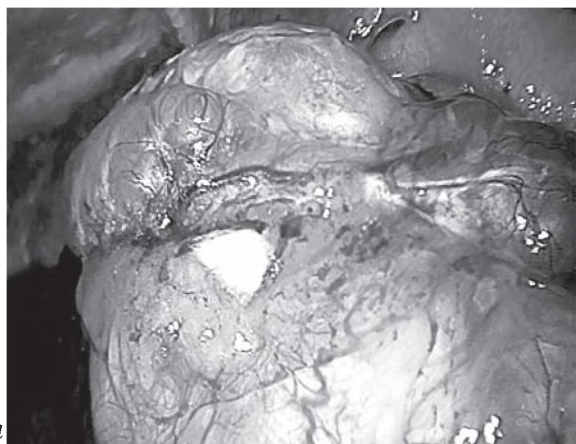
Матка у положенні антефлексії, з гладенькими контурами, нормальної конфігурації, розмірами 50×38×60 мм, при внутрішньовенному контрастуванні характерно контрастується. Порожнина матки чітко не контурнується. Яєчники на тлі випоту чітко не диференціюються. У правій яєчниковій ямці на тлі випоту слабо диференціюється об'ємне неоднорідне кістозно-солідне утворення з умовними розмірами 65×90×100 мм, зі стінкою товщиною 2 мм, неоднорідне, з ділянкою жирової щільності розмірами 40×33×45 мм, солідним компонентом розмірами 21×44×25 мм (тканина яєчника?), стінка утворення з ділянками звапніння. Ознак інвазії прилеглих відділів тіла матки та петель кишечника не виявлено. До утворення підходять яєчникові судини. При внутрішньовенному контрастуванні – солідний компонент утворення з ознаками інтенсивного контрастування.

В ескреторну фазу контрастування ознак порушень





Мал. 1а,б. Псевдомісома очеревини



Мал. 2а,б. Пухлина з перекрутом і перфорацією у ділянці правого яєчника

пасажу сечі вздовж сечовидільних шляхів не виявлено. Лімфатичні вузли без ознак патології.

Заключення: КТ-ознаки асцит, ущільнення та набряку парієтальної очеревини, утворення правої яєчничкової ямки (дермоїдна кіста? Са?). Виразений асцит та ущільнення очеревини свідчать про злоякісне утворення яєчничкової ямки.

УЗД органів черевної порожнини: детальна візуалізація утруднена: асцит. Жовчний міхур овальної форми, розмірами 78×37 мм, стінка ущільнена, містить гіперехогенні утворення розмірами 19×15 мм, 21×17 мм, 16×8 мм, які дають ехо-тінь. Визначається вільна рідина: у правому верхньому квадранті черевної порожнини вертикальним розміром до 120×42 мм, у лівому нижньому квадранті черевної порожнини вертикальним розміром до 85×77 мм. Також визначається вільна рідина між петлями кишечника.

Заключення: УЗ-ознаки асцит, калькульозного холециститу. За даними результатів дослідження рівня онкомаркерів: СА125 – 36, 41 од/мл, НЕ 4 – 33,71 пмоль/л.

Після передопераційної підготовки було проведено оперативне лікування. Виконана хірургічна лапароскопія. Двобічна тубоваріоектомія, холецистектомія. Екسفuzія асцит. Санация та дренування черевної порожнини й малого таза.

Оцінювання обсягу циторедукції проводилося за індексом, запропонованим Р. Sugarbaker, – СС-0. Особливістю операції було накопичення желатиноподібного вмісту в об'ємі до 2 л, що розцінено як асцитична рідина (мал. 1а). Під час ревізії органів малого таза у ділянці правого яєчника виявлена пухлина з перекрутом і перфорацією до 11 см у ді-

метрі (мал. 1б; 2а,б).

Макропрепарати відправлено на патогістологічне дослідження (ПГД). За даними ПГД виявлена погранична муцинозна цистаденома. В асцитичній рідині імуногістохімічно не підтверджено наявності Мts карциноми. Хронічний холецистит поза загостренням. Пацієнтка виписана на 5-у добу після операційного періоду у задовільному стані.

Ураховуючи дані патогістологічного дослідження, проведені хірургічна лапароскопія, оментумектомія, екspfuzія асцитичної рідини. За даними результатів ПГД – сальник без ознак інфільтративного ураження. З огляду на дані заклучення, клінічний стан був класифікований як дифузний перитонеальний аденомуциноз. Під час планового огляду через 6 міс після останнього оперативного лікування за даними УЗД органів малого таза вільної рідини у порожнині малого таза не виявлено. УЗД органів черевної порожнини виключило наявність вільної рідини та будь-якої патології. Відбулося значне покращання загального стану пацієнтки. Онкомаркери у межах референтних значень.

## ВИСНОВКИ

Наведений клінічний випадок відображає рідкісне поєднання пограничної пухлини яєчника та псевдомісоми очеревини. Це підтверджує ефективність циторедуктивної операції, однак залишаються дискусійними питання доцільності хімотерапії у пацієнтів із пухлинами потенційно низького ступеня злоякісності з дифузним перитонеальним аденомуцинозом.

**Пограничная муцинозная цистаденома яичника как причина возникновения псевдомиксомы брюшины (Презентация клинического случая)**  
**В.Л. Дронова, А.И. Дронов, Л.А. Рощина, О.И. Бублиева**

Псевдомиксома брюшины (ПМБ) – это редкое клиническое состояние, характеризующееся локализованным или генерализованным накоплением желатиноподобного содержания, связанным в большинстве случаев с муцинозными опухолями органов пищеварительного тракта, реже – яичников.

На основании презентации клинического случая ПМБ, обусловленной пограничной неоплазией яичника, проанализировано влияние циторедукции на дальнейшее течение болезни как самостоятельного метода лечения.

Приведенный в статье клинический случай отражает редкое сочетание пограничной опухоли яичника с ПМБ. Доказана эффективность выполнения циторедуктивной операции, которая ставит под сомнение целесообразность проведения химиотерапии у пациентов с опухолями потенциально низкой степени злокачественности.

**Ключевые слова:** пограничная муцинозная цистаденома, псевдомиксома брюшины, циторедукция.

**Boderline mucinous cystadenoma as the origin of pseudomyxoma peritonei (Presentation of a clinical case)**  
**V.L. Dronova, O.I. Dronov, L.O. Roschyna, O.I. Bubliva**

Peritoneal pseudomyxoma (PMP) is a rare clinical condition characterized by a localized or generalized accumulation of gelatin-like content, associated in most cases with mucinous tumors of the digestive tract, and more rarely ovaries.

Based on the presentation of the clinical case of MBP caused by ovarian border neoplasia, the effect of cytoreduction on the further course of the disease as an independent treatment method was analyzed.

The clinical case presented in this article reflects a rare combination of borderline ovarian tumor with PMP. The effectiveness of performing cytoreductive surgery has been proved, which calls into question the advisability of chemotherapy in patients with tumors of a potentially low degree of malignancy.

**Key words:** borderline mucinous cystadenoma, pseudomyxoma peritonei, debulking.

**Сведения об авторах**

**Дронова Виктория Леонидовна** – ГУ «Институт педиатрии, акушерства и гинекологии Национальной академии медицинских наук Украины», 04050, г. Киев, ул. Платона Майбороды, 8; тел.: (044) 489-53-63. *E-mail:* oog\_ipag@ukr.net

**Дронов Алексей Иванович** – Кафедра общей хирургии № 1 Национального медицинского университета имени А.А. Богомольца, Киевский центр хирургии печени, поджелудочной железы и желчных протоков имени В.С. Земскова, ГУ «Институт педиатрии, акушерства и гинекологии Национальной академии медицинских наук Украины», 04050, г. Киев, ул. Платона Майбороды, 8; тел.: (044) 489-53-63

**Рощина Лариса Александровна** – Кафедра общей хирургии № 1 Национального медицинского университета имени А.А. Богомольца, ГУ «Институт педиатрии, акушерства и гинекологии Национальной академии медицинских наук Украины», 04050, г. Киев, ул. Платона Майбороды, 8; тел.: (044) 489-53-63

**Бублиева Ольга Ивановна** – ГУ «Институт педиатрии, акушерства и гинекологии Национальной академии медицинских наук Украины», 04050, г. Киев, ул. Платона Майбороды, 8; тел.: (044) 489-53-63

**СПИСОК ЛИТЕРАТУРЫ**

1. Абдуллаев А.Г., Полоцкий Б.Е., Давыдов М.И. Современные подходы к лечению псевдомиксомы брюшины // Российский онкологический журнал. – 2013. – № 5.
2. Ferreira C.R., Carvalho J.P., Soares F.A., Siqueira S.A.C., Carvalho F.M. Mucinous ovarian tumors associated with pseudomyxoma peritonei of adenomucinosis type: immunohistochemical evidence that they are secondary tumors. *Int.J. Gynecol.Cancer* 2008. – P. 59–65.
3. Petrus Järvinen. Diagnosis and Treatment of Pseudomyxoma Peritonei. Department of Surgery. – Helsinki University Central Hospital Faculty of Medicine, University of Helsinki, 2014.
4. Moran B., Baratti D., Yan T.D. et al. (2008). Consensus statement on the loco-regional treatment of appendiceal mucinous neoplasms with peritoneal dissemination (pseudomyxoma peritonei). – *J. Surg. Oncol.*, 98. – P. 277–282.
5. Yonemura Y. The natural history of free cancer cells in the peritoneal cavity / Y. Yonemura, T. Kawamura, E. Bandouetal. // *Recent Results Cancer Res.* – 2007. – Vol. 169. – P. 11–23.
6. Ronnett B.M., Shmookler B.M., Sugarbaker P.H., Kurman R.J. (1997). Pseudomyxoma peritonei: new concepts in diagnosis, origin, nomenclature, relationship to mucinous borderline (low malignant potential) tumors of the ovary. In: Fechner R.E., Rosen P.P., eds. – *Anatomic Pathology*. Chicago: ASCP Pres. – P. 197–336.
7. Carr N.J., Sobin L.H. (2010). Adenocarcinoma of the appendix. In: Bosman F.T., Carneiro F., Hruban R.H., et al., eds. *WHO classification of tumors of the digestive system*. Lyon: IARC. – P. 122–125.
8. Carr N.J., Cecil T., Mohamed F.et al. (2016). A consensus for classification and pathologic reporting of pseudomyxoma peritonei and associated appendiceal neoplasia. The results of the Peritoneal Surface Oncology Group International (PSOGI) modified Delphi process. *Am. J. Surg. Pathol*, 40 (1). – P. 14–26.
9. Wong R.J., De Cosse J.J. (1990). Cytoreductive surgery. *J. Surg. Gynecol. Obstet.*, 170 (3). – P. 276–281.
10. Gilly F.N., Carry P.Y., Sayag A.C., Brachet A., Panteix G., Salle B. et al. Regional chemotherapy (with Mitomycin C) and intraoperative hyperthermia in abdominal cancer with peritoneal canceromatosis. *Hepato gastroenterology*. 1994. – P. 12–49.
11. Pranesh N.I., Menasce L.P., Wilson M.S., O'Dwyer S.T. Pseudomyxoma peritonei: unusual origin from an ovarian mature cystic teratoma. *J Clin Pathol.* – 2005 Oct; 58(10). – P. 11–157.

*Статья поступила в редакцию 16.01.2018*