

УДК 616.341-007.23-089.844-053.31

О.К. Слепов, М.Ю. Мигур, О.П. Пономаренко

Органозберігаючі принципи реконструктивних оперативних втручань при атрезії тонкої кишки ІV типу у новонароджених дітей

ДУ «Інститут педіатрії, акушерства і гінекології імені академіка О.М. Лук'янової Національної академії медичних наук України», м. Київ

Paediatric surgery.Ukraine.2020.1(66):21-26; DOI 10.15574/PS.2020.66.21

For citation: Slieпов O, Migur M, Ponomarenko O. (2020). Organ-preserving principles of reconstructive surgery for type IV intestinal atresia in newborns. Paediatric surgery.Ukraine.2020.1(66):21-26; doi 10.15574/PS.2020.66.21

Атрезія тонкої кишки є найбільш розповсюдженою причиною природженої кишкової непрохідності у новонароджених дітей. Завдяки розвитку неонатальної хірургії, виживання малюків з цією патологією значно покращилось, особливо при атрезіях I–IIIa типу, проте оперативне лікування атрезій III b–IV типу і досі залишається складною проблемою. Насамперед це обумовлено підвищеною частотою розвитку синдрому короткої кишки, який, за даними різних авторів, спостерігається у 6–32% таких пацієнтів.

Клінічний випадок. Наявність низької кишкової непрохідності у плода діагностовано на 28-ту тижні гестації. Через шість годин після народження проведено оперативне лікування: лапаротомію, резекцію та анастомозування множинно атрезованих сегментів тонкої кишки, виведення ентеростом за Мікулічем. Перебіг післяопераційного періоду ускладнився розвитком бактеріально-грибкового сепсису. У міжопераційному періоді проводилось повне парентеральне харчування та введення кишкового вмісту з привідної стоми у відвідну для забезпечення безперервності пасажу кишкового вмісту по шлунково-кишковому тракту. На 36-ту добу життя проведено другий етап оперативного лікування: релапаротомію, вісцероліз, санацію абсцесу підпечінкового простору, поздовжню звужувальну ентероластику, закриття ентеростом. Шляхом застосування комбінації поздовжньої звужувальної ентероластики дилатованого проксимального та множинного анастомозування дистальних атрезованих сегментів досягнуто збереження загальної довжини тонкої кишки до 50,0 см. У віці 10 місяців дитина досягла повної ентеральної автономії.

Висновки. Профілактика синдрому короткої кишки у новонароджених дітей з інтестинальною атрезією IV типу полягає у дотриманні органозберігаючих принципів оперативного лікування. Для збереження довжини тонкої кишки найбільш доцільною є комбінація технік відповідної ентероластики проксимальної та множинного анастомозування дистальної атрезованих кишок.

Дослідження виконані відповідно до принципів Гельсінської Декларації. Протокол дослідження ухвалений Локальним етичним комітетом установи. На проведення досліджень було отримано інформовану згоду батьків дитини.

Автори заявляють про відсутність конфлікту інтересів.

Ключові слова: множинна атрезія тонкої кишки, поздовжня звужувальна ентероластика, хірургічне лікування, новонароджена дитина.

Organ-preserving principles of reconstructive surgery for type IV intestinal atresia in newborns

O. Slieпов, M. Migur, O. Ponomarenko

SI «Institute of Pediatrics, Obstetrics and Gynecology named after academician O. Lukyanova of the National Academy of Medical Sciences of Ukraine», Kyiv

Small intestinal atresia is the most common cause of congenital intestinal obstruction in newborn children. Due to the development of neonatal surgery survival of patients with this pathology has improved significantly, especially with type I–IIIa atresia, however, surgical treatment of type IIIb–IV atresia remains a complex problem. First of all, it is caused by the increased frequency of short bowel syndrome development, which, according to different authors, is observed in 6–32% of these patients.

Оригінальні дослідження. Абдомінальна хірургія

Case report. The low intestinal obstruction in the fetus was diagnosed at 28 weeks of gestation. Surgical treatment was performed within 6 hours after birth: laparotomy, resection and multiple anastomosing of obstructed small intestinal segments with Mikulich enterostomy. The postoperative course was complicated by the development of bacterial and fungal sepsis. In the inter-operative period, complete parenteral nutrition and mucous fistula refeeding were performed to maintain continuity of gastrointestinal passage. On the 36th day of life, the second stage of surgical management was performed: relaparotomy, viscerolysis with subhepatic abscess repair, longitudinal tapering enteroplasty with enteroenterostomy. Preservation of the total small intestinal length up to 50.0 cm was achieved by applying a combination of proximal longitudinal tapering enteroplasty and distal multiple anastomosing. The baby achieved enteral autonomy at the age of 10 months.

Conclusions. Prevention of short bowel syndrome in infants with type IV intestinal atresia consists in adherence to organ-preserving principles of surgical treatment. To preserve the length of the small intestine, the most useful is the combination of techniques of appropriate proximal intestinal segment enteroplasty and distal multiple gut anastomosing.

The research was carried out in accordance with the principles of the Helsinki Declaration. The study protocol was approved by the Local Ethics Committee of an participating institution. The informed consent of the child's parents was obtained from the studies.

No conflict of interest was declared by the authors.

Key words: multiple intestinal atresia, longitudinal tapering enteroplasty, surgical treatment, infant.

Органосохраняющие принципы реконструктивных оперативных вмешательств при атрезии тонкой кишки IV типа у новорожденных детей

А.К. Слепов, М.Ю. Мигур, А.П. Пономаренко

ГУ «Институт педиатрии, акушерства и гинекологии имени академика Е.М. Лукьяновой НАМН Украины», г. Киев

Атрезия тонкой кишки является наиболее распространенной причиной врожденной кишечной непроходимости у новорожденных детей. Благодаря развитию неонатальной хирургии, выживание детей с этой патологией значительно улучшилось, особенно при атрезиях I-IIIa типа, однако оперативное лечение атрезий IIIb – IV типа до сих пор остается сложной проблемой. В первую очередь это обусловлено повышенной частотой развития синдрома короткой кишки, который, по данным различных авторов, наблюдается у 6–32% таких пациентов.

Клинический случай. Наличие низкой кишечной непроходимости у плода диагностировано на 28-й неделе гестации. Через шесть часов после рождения проведено оперативное лечение: лапаротомия, резекция и анастомозирование множественно атрезированных сегментов тонкой кишки, выведение энтеростом по Микуличу. Течение послеоперационного периода осложнилось развитием бактериально-грибкового сепсиса. В межоперационном периоде проводилось полное парентеральное питание и введение кишечного содержимого из приводящей стомы в отводящую для обеспечения непрерывности пассажа кишечного содержимого по желудочно-кишечному тракту. На 36-е сутки жизни проведен второй этап оперативного лечения: релапаротомия, висцеролиз, санация абсцесса подпеченочного пространства, продольная суживающая энтеропластика, закрытие энтеростом. Путем применения комбинации продольной суживающей энтеропластики дилатированного проксимального и множественного анастомозирования дистальных атрезированных сегментов достигнуто сохранение общей длины тонкой кишки до 50,0 см. В возрасте 10 месяцев ребенок достиг полной энтеральной автономии.

Выводы. Профилактика синдрома короткой кишки у новорожденных детей с интестинальной атрезией IV типа заключается в соблюдении органосохраняющих принципов оперативного лечения. Для сохранения длины тонкой кишки наиболее целесообразна комбинация техник соответствующей энтеропластики проксимальной и множественного анастомозирования дистальной атрезированных кишок.

Исследование было выполнено в соответствии с принципами Хельсинкской Декларации. Протокол исследования был одобрен Локальным этическим комитетом учреждения. На проведение исследований было получено информированное согласие родителей ребенка.

Авторы заявляют об отсутствии конфликта интересов.

Ключевые слова: множественная атрезия тонкой кишки, продольная энтеропластика, хирургическое лечение, новорожденный ребенок.

Вступ

Атрезія тонкої кишки є найбільш розповсюдженою причиною природженої кишкової непрохідності у новонароджених дітей [5,11]. Завдяки розвитку неонатальної хірургії, виживання малюків з цієї патологією значно покращилось, особливо при атрезіях I-IIIa типу, проте оперативне лікування атрезій III b – IV типу і досі залишається складною проблемою [3,11]. Насамперед це обумовлено підвищеною частотою розвитку синдрому короткої кишки, який, за даними різних авторів, спостерігається у 6–32% таких пацієнтів [5,11].

Клінічний випадок

Ознаки кишкової непрохідності у плода виявлено в терміні гестації 28 тижнів під час проведення ультрасонографії у відділенні медицини плода ДУ «ІПАГ імені академіка О.М. Лук'янової НАМН України» (далі – Інститут). Констатовано внутрішньоутробне розширення петель тонкої кишки, до 3,0 см у діаметрі, та багатоводдя. Дитина народжена в умовах аку-

шерських клінік Інституту, в присутності дитячого хірурга та реаніматолога, від III фізіологічної вагітності, II пологів, природним шляхом, у терміні 38 тижнів гестації, з масою тіла 3370 г, оцінкою за шкалою Апгар 7/7 балів. Інтранатально відмічено блювоту застійним шлунковим вмістом. При зондуванні шлунка у пологовій залі виділилось 5,0 мл зеленого стазу, меконій не відходив. З підозрою на кишкову непрохідність в умовах транспортного кювезу дитину переведено до відділення хірургічної корекції природжених вад розвитку у дітей Інституту.

За даними оглядової рентгенографії органів черевної порожнини підтверджено наявність кишкової непрохідності. Виявлено наявність трьох рівнів рідини у верхніх відділах черевної порожнини, з порушенням пневматизації дистальних відділів тонкої та товстої кишок. Постнатальна ультрасонографія органів черевної порожнини та заочеревинного простору виявила розширення петель тонкої кишки до 4,0 см у діаметрі. Нейросонографія та ЕХО-кардіографія інших патологічних відхилень та су-

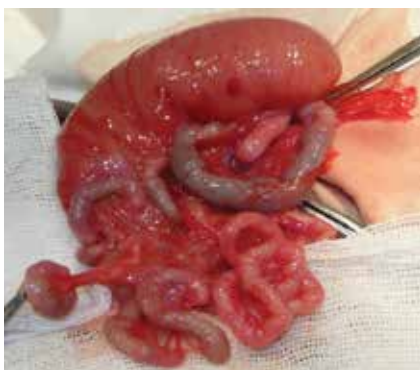

Рис. 1. Дилатована привідна голодна кишка та множинно атрезована відвідна голодна та здухвинна кишки

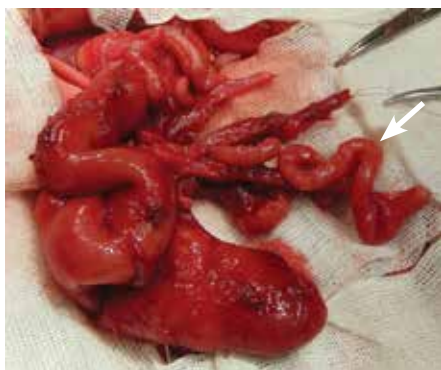
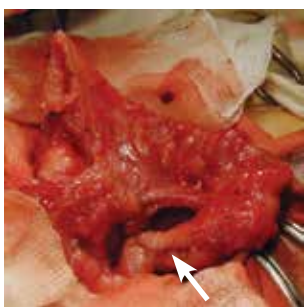


Рис. 2. Ізольований атрезований сегмент здухвинної кишки (довжиною 15,0 см) загорнутий навколо несучої судини, як при синдромі «пагоди» (указано стрілкою)

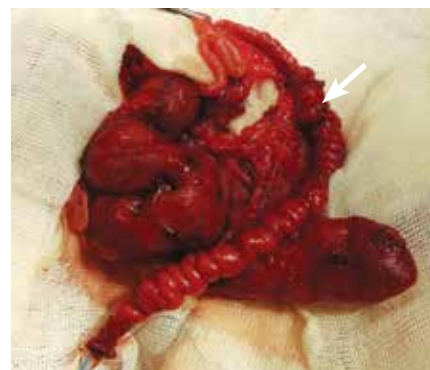

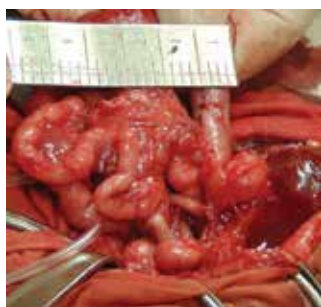Рис. 3. Ілео-ілеоанастомоз між атрезованими сегментами (указано стрілкою). У якості стента за лінію анастомозу заведено зонд №8

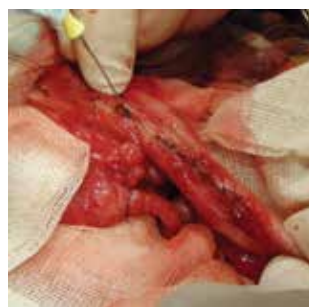

А

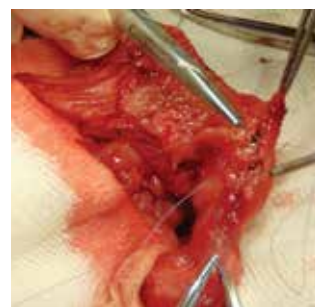


Б

Рис. 4. Дилатована привідна голодна кишка (А) (стрілкою указано на ентоерафію, після розділення міжпетлевої норичі) та відвідна здухвинна кишка нормального розміру (Б)



А



Б

Рис. 5. Етапи поздовжньої звужувальної ентоерастики: видалення клиноподібної ділянки протибрижового краю (А) та проведення ентоерафії бічних стінок голодної кишки (Б)

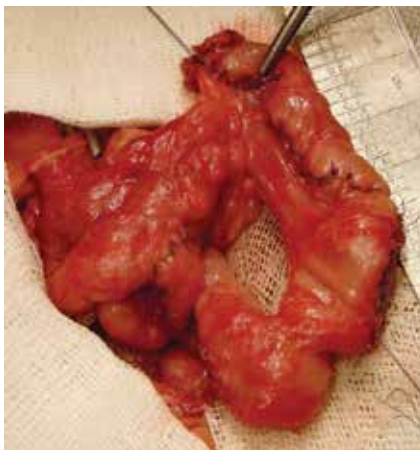
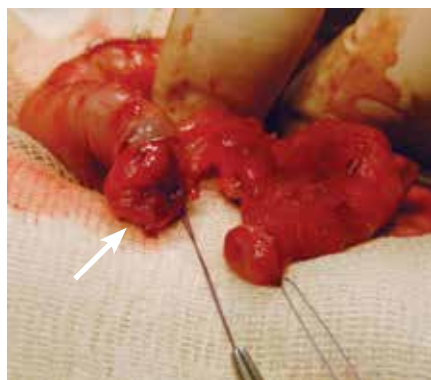
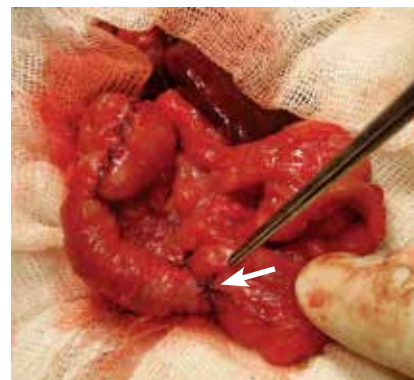

Рис. 6. Звужений сегмент привідної, по відношенню до атрезії, голодної кишки



А



Б

Рис. 7. Накладання анастомозу: звужена привідна голодна кишки (указано стрілкою) та відвідна здухвинна кишка підготовлені до анастомозування (А); створений єюно-ілеоанастомоз «кінець до кінця» (указано стрілкою) (Б)

путніх вад розвитку не виявили. У зв'язку з наявністю низької кишкової непрохідності, після стабілізації стану пацієнта та катетеризації центральної вени, через 6 годин після народження проведено оперативне лікування (хірург – проф. Слепов О.К.): лапаротомію, ревізію органів черевної порожнини, резекцію та анастомозування множинно атрезованих сегментів тонкої кишки, виведення привідної єюностоми та відвідної ілеостоми.

Дослідження виконані відповідно до принципів Гельсінської Декларації. Протокол дослідження ухвалений Локальним етичним комітетом установи. На проведення досліджень та лікування було отримано інформовану згоду батьків дитини.

Особливості операції. При ревізії органів черевної порожнини діагностовано атрезію голодної кишки ІV типу (рис. 1). Голодна кишка в 25,0 см від дуодено-єюнального переходу сліпо закінчується та є розши-

Оригінальні дослідження. Абдомінальна хірургія

реною до 4,0 см у діаметрі. Відвідна частина тонкої кишки представлена групою множинно атрезованих тонкокишкових сегментів (довжиною до 3,0 см та 0,5 см у діаметрі), які продовжуються атрезованим сегментом здухвинної кишки (15,0 см), обгорнутим навколо несучої судини, як при синдромі «пагоди». Проте останній переходить у наступну групу множинно атрезованих тонкокишкових сегментів, до 3,0 см у довжину (рис. 2). Дистальна частина здухвинної кишки (15,0 см завдовжки) переходить в ілеоцекальний клапан та незмінену товсту кишку. Після розділення ембріональних злук, групи множинно атрезованих інтестинальних сегментів (загальною довжиною до 12,0 см) видалено. Проведено деторсію спіралеподібно згорнутого атрезованого сегмента здухвинної кишки та наступне створення ілео-ілеоанастомозу «кінець до кінця», з дистальною частиною тонкої кишки (рис. 3). Анастомозована здухвинна кишка виведена на передню черевну стінку, у вигляді відвідної ентоеростоми, на стенті. Операцію закінчено накладанням привідної єюностоми.

Перебіг післяопераційного періоду ускладнився розвитком бактеріального, а згодом – і грибового сепсису, які було скореговано шляхом проведення комбінованої антибактеріальної, протигрибової та імунотерапії, повного парентерального харчування. До 18 днів спостерігався гастростаз, з 19 доби розпочато часткове ентеральне харчування розщепленою сумішшю та доведено його об'єм до 25,0 мл. Подальше збільшення об'єму ентерального харчування призводило до появи рідких виділень по єюностомі. На стоми застосовано калоприймач. Кишковий вміст, отриманий з привідної стоми, вводився у відвідну, відходили самостійні випорожнення.

На 36-ту добу життя проведено другий етап оперативного лікування: релапаротомію, вісцероліз, санацію абсцесу підпечінкового простору, поздовжню звужувальну ентероластику, закриття ентоеростом (хірург – проф. Слепов О.К.).

Особливості операції. У черевній порожнині виразний тотальний злуковий процес. У ході проведення тотального вісцеролізу в підпечінковому просторі виявлено абсцес (2,0x1,0x1,0 см). У ділянці абсцесу має місце міжпетлева кишкова нориця. Останню розділено, дефекти кишкових стінок ушити. Після застосування новокаїнового тесту виявлено, що стомічні кінці тонкої кишки (дистальні 4,0 см привідної голодної та 6,0 см проксимальної частини відвідної здухвинної кишки) не мають перистальтичної активності, тому виконано їх резекцію. Після морфометрії тонкої кишки виявлено, що привідна єюном у декомпресованому стані становить 2,2 см, а відвідна

ілеум – до 1,0 см у діаметрі (рис. 4). Проведено поздовжню звужувальну єюноластику, на довжину 10,0 см, що дозволило уникнути її резекції та зменшити діаметр до 1,0 см (рис. 5,6). Створено єюно-ілеоанастомоз «кінець до кінця» між звуженою привідною єюном та відвідною кишкою (рис. 7). Шляхом проведення повторного вимірювання довжини тонкої кишки встановлено, що її довжина сягає 50,0 см (від пілоричного відділу шлунка до ілеоцекального кута).

Перебіг післяопераційного періоду затяжний. Через 14 днів після операції стаз зник, але на тлі рецидиву сепсису відновився знову. Часткове ентеральне харчування відновлено з 21 доби. До 3-місячного віку дитину розгодовано до вікового об'єму харчування, досягнуто ентеральної автономії та виписано зі стаціонару. На тлі синдрому короткої кишки та мальабсорбції збільшення маси тіла за рахунок ентерального харчування не відбувалось. Через тиждень після виписки зі стаціонару у дитини розвинувся ексикоз, відзначалась втрата 400,0 г маси тіла. Дитину повторно госпіталізовано. У зв'язку із синдромом надмірного бактеріального росту тонкої кишки, вторинної бактеріємії та рецидивним перебігом сепсису, відміна внутрішньовенної антибактеріальної та протигрибової терапії була неможливою. Це потребувало проведення лікування дитини в умовах стаціонару. Забезпечення енергетичних потреб організму за рахунок ентерального годування було неможливим. Проводилось постійне парентеральне харчування, тому у віці п'яти місяців встановлено венозний порт. З ростом дитини об'єм інфузійної терапії поетапно зменшувався, з паралельним нарощуванням об'єму ентерального годування. Досягнення ентеральної автономії стало можливим лише у віці 10 місяців. Дитину розгодовано до фізіологічного об'єму харчування, і вона почала самостійно набирати вагу. На сьогодні психологічний розвиток хлопчика відповідає віку. Він знаходиться вдома, під динамічним спостереженням спеціалістів хірургічного відділення ДУ «ІПАГ імені академіка О.М. Лук'янової НАМН України».

Дискусія

Атрезія тонкої кишки є найбільш розповсюдженою причиною природженої кишкової непрохідності у новонароджених дітей [5,11]. Завдяки розвитку інтенсивної терапії, парентерального харчування та технік оперативних втручань, за останнє десятиріччя виживання малюків з цією патологією значно покращилось, особливо при атрезіях I–IIIa типу [5,11]. Хірургічне лікування атрезій IIIb–IV типу і досі залишається складною проблемою неонатальної хі-

рургії, оскільки воно пов'язане з високим ризиком розвитку післяопераційних ускладнень, захворюваності та летальності [3,11]. Насамперед, це обумовлено підвищеною частотою розвитку синдрому короткої кишки, який, за даними різних авторів, спостерігається у 6–32% цих пацієнтів [5,11].

У класичній літературі з дитячої хірургії за класифікацією Grosfeld [8] розрізняють чотири типи інтестинальних атрезій. Дистальний відділ тонкої кишки при атрезії IIIb типу є спіралеподібно обгорнутим навколо а. ileocolica (синдром «пагоди») до місця його переходу в ілеоцекальний клапан. При IV типі має місце множинна атрезія голодної або здухвинної кишки (більше однієї), а діагноз устанавлюється відповідно до рівня найбільш проксимальної обструкції [3,8,11]. Проте природа цієї вади розвитку є вкрай різноманітною. Так, Дуу Т. Дао та співавт. (Boston Children's Hospital, 2019) описали клінічний випадок новонародженої дитини з атрезією голодної кишки, у якої дистальний атрезований відділ був представлений сегментом «пагоди» (55,0 см у довжину), що переходив у здухвинну кишку (75,0 см), з нормально сформованою брижею [3]. Враховуючи нетиповість виявленої вади, автори запропонували класифікувати такий варіант інтестинальної мальформації як новий вид атрезії тонкої кишки – IIIc типу [3]. Головним питанням дискусії стала тактика хірургічного лікування. З одного боку, сегмент «пагоди» має порушене кровопостачання, і його анастомозування пов'язане з ризиком розвитку неспроможності анастомозу, з іншого – видалення цього відділу тонкої кишки може призвести до розвитку синдрому короткої кишки [3,5,11].

При IV типі атрезії описано анатомічний варіант вади, за якого дилатована проксимальна атрезована кишка дистально продовжується групою множинно атрезованих її сегментів та переходить у дистальний відділ кишки, представлений синдромом «пагоди» [3]. Описаний нами випадок атрезії голодної кишки IV типу є унікальним, оскільки наявний сегмент «пагоди» був атрезованим у його проксимальній та дистальній частині та розташовувався між групами множинно атрезованих відділів голодної та здухвинної кишки, а її відвідна частина мала нормально сформовану брижу та переходила в ілеоцекальний клапан.

При атрезії голодної та здухвинної кишок IV типу має місце значна природжена втрата їх довжини внаслідок внутрішньоутробної резорбції деваскуляризованих відділів [14]. Дефіцит довжини тонкої кишки додатково збільшується після проведення резекції її атрезованих відділів, що підвищує ризик

розвитку синдрому короткої кишки [3,5]. Після перенесених операцій такі пацієнти довготривало залишаються залежними від парентерального харчування, оскільки залишкова довжина тонкої кишки є головним предиктором тривалості часу до досягнення повної ентеральної автономії [3,6,11,13]. Довготривала залежність від парентерального харчування призводить до розвитку асоційованого з інтестинальними розладами захворювання печінки, яке маніфестує з холестазу, гепатостеатозу, фіброзу і може призводити до цирозу та незворотних змін у паренхімі цього органу [2,3].

Для максимального збереження довжини множинно атрезованої тонкої кишки розроблені різні способи оперативних втручань [1,9,10]. Найбільш ефективним та безпечним є множинне анастомозування на силіконовому стенті, із застосуванням безшовного (спонтанного) анастомозування або накладання чотирьох адаптуючих вузлових швів між атрезованими відділами після резекції їхніх «сліпих» кінців [1,10]. Так, F. Alexander та співавт. (2002) описали випадок успішного спонтанного анастомозування 14 атрезованих сегментів тонкої кишки у дитини з гастрошизисом, внутрішньоутробним заворотом та множинною атрезією тонкої та товстої кишки [1]. Для відведення кишкового вмісту від анастомозованого, множинно атрезованого, дистального відділу тонкої кишки застосовується проксимальна ентоеростомія [1,10]. При накладанні герметичних анастомозів може бути застосоване первинне анастомозування або декомпресивна ентоеростомія за Бішоп–Купом [9]. Після підтвердження спроможності анастомозів дистального відділу тонкої кишки, шляхом проведення рентгенконтрастного дослідження, можливе введення кишкового вмісту з привідної стоми у відвідну для забезпечення безперервності інтестинального пасажу [4]. Крім того, цей метод дає можливість діагностики функціональної спроможності дистального по відношенню до атрезії відділу тонкої кишки та, потенційно, зменшити потребу у парентеральному харчуванні [4,5].

За IV типу атрезії переважна більшість авторів зосереджуються на збереженні множинно атрезованих сегментів тонкої кишки [5,9,10]. Проте недостатньо висвітленою залишається хірургічна тактика щодо дилатованого проксимального відділу тонкої кишки, а типова його резекція не задовольняє принципи органозберігаючих оперативних втручань при цьому типі вади [6]. Дилатація проксимального сегмента не лише створює труднощі накладання анастомозу зі звуженим дистальним по відношенню до атрезії відділом тонкої кишки, але і

Оригінальні дослідження. Абдомінальна хірургія

призводить до порушення його перистальтичної активності [7]. Анастомозування цього дилатованого відділу з дистальною атрезованою тонкою кишкою без застосування відповідної його ентероластики призводить до розвитку функціональної кишкової непрохідності, неможливості розгодовування дитини, хронічного перебігу синдрому надмірного бактеріального росту тонкої кишки, мальабсорбції та сепсису [7]. Для попередження цих ускладнень може бути застосована поздовжня звужувальна ентероластика [1,5,10]. Ця методика дозволяє уникнути резекції проксимального відділу атрезованої тонкої кишки, проте пов'язана з втраченою корисною абсорбтивною поверхню слизової оболонки, внаслідок резекції протибрижового краю кишки [7]. Ураховуючи цей факт, оптимальним способом пластики проксимального відділу тонкої кишки за її атрезії IV типу, на думку деяких авторів, може бути серійна поперечна ентероластика (STEP) [12]. Вона дозволяє подовжити тонку кишку, нормалізувати діаметр її просвіту, зберегти усю наявну площу слизової оболонки та може безпечно застосовуватись у новонароджених дітей [7,12].

У наведеному нами клінічному випадку застосування серійної поперечної ентероластики було технічно неможливим через малу довжину проксимального відділу атрезованої голодної кишки та безпосередню близькість від зв'язки Трейца (до 10,0 см). Тому для збереження зазначеного кишкового сегмента та корекції його природженої дилатації проведено поздовжню звужувальну ентероластику, яка дозволила попередити розвиток функціональної кишкової непрохідності та її ускладнень у післяопераційному періоді.

Висновки

Профілактика синдрому короткої кишки у новонароджених дітей полягає у дотриманні органозберігаючих принципів хірургічної корекції атрезії IV типу. Найбільш корисними для збереження довжини тонкої кишки є техніка множинного анастомозування дистальної атрезованої кишки на силіконово-

му стенті та відповідна ентероластика дилатованої проксимальної атрезованої кишки.

Автори заявляють про відсутність конфлікту інтересів.

References/Література

- Alexander F, Babak D, Goske M. (2002, Nov). Use of intraluminal stents in multiple intestinal atresia. *J Pediatr Surg.*37(11): E34.
- Bishay M, Pichler J, Horn V, Macdonald S et al. (2012 Feb). Intestinal failure-associated liver disease in surgical infants requiring long-term parenteral nutrition. *J Pediatr Surg.*47(2): 359-62.
- Dao DT, Demehri FR, Barnewolt CE, Buchmiller TL. (2019, Jun). A new variant of type III jejunoileal atresia. *J Pediatr Surg.*54(6):1257-1260. doi: 10.1016/j.jpedsurg
- Elliott T, Walton JM. (2019 Feb 5). Safety of mucosa fistula refeeding in neonates with functional short bowel syndrome: A retrospective review. *J Pediatr Surg.* pii: S0022-3468(19)30087-9.
- Federici S, Domenichelli V, Antonellini C, Dòmini R. (2003, Aug). Multiple intestinal atresia with apple peel syndrome: successful treatment by five end-to-end anastomoses, jejunostomy, and transanastomotic silicone stent. *J Pediatr Surg.*38(8): 1250-2.
- Gonzalez-Hernandez J, Prajapati P, Ogola G, Channabasappa N et al. (2017 May). Predicting time to full enteral nutrition in children after significant bowel resection. *J Pediatr Surg.*52(5): 764-767.
- Hukkinen M, Kivisaari R, Koivusalo A et al. (2017). Risk factors and outcomes of tapering surgery for small intestinal dilatation in pediatric short bowel syndrome. *J Pediatr Surg.*52(7): 1121-27.
- Louw JH, Barnard CN. (1955). Congenital intestinal atresia: Observation on its origin. *Lancet.*269: 490-7.
- Peng Y, Zheng H, He Q, Wang Z et al. (2018, Oct). Is the Bishop-Koop procedure useful in severe jejunoileal atresia? *J Pediatr Surg.*53(10): 1914-1917.
- Romão RL, Ozgediz D, de Silva N, Chiu P et al. (2011, Jul). Preserving bowel length with a transluminal stent in neonates with multiple intestinal anastomoses: a case series and review of the literature. *J Pediatr Surg.*46(7): 1368-72.
- Stollman TH, de Blaauw I, Wijnen MH, van der Staak FH et al. (2009, Jan). Decreased mortality but increased morbidity in neonates with jejunoileal atresia; a study of 114 cases over a 34-year period. *J Pediatr Surg.*44(1): 217-21.
- Wales PW, Dutta S. (2005, Mar). Serial transverse enteroplasty as primary therapy for neonates with proximal jejunal atresia. *J Pediatr Surg.*40(3): E31-4.
- Wang J, Du L, Cai W et al. (2014). Prolonged feeding difficulties after surgical correction of intestinal atresia: a 13-year experience. *J Pediatr Surg.*49: 1593-7.
- Weber DM, Freeman NV. (1999, Sep). Duodenojejunal atresia with apple peel configuration of the ileum and absent superior mesenteric artery: observations on pathogenesis. *J Pediatr Surg.*34(9): 1427-9.

Відомості про авторів:

Слепов Олексій Костянтинович – д.мед.н., проф., керівник відділення хірургічної корекції природжених вад розвитку у дітей ДУ «ІПАГ імені академіка О.М. Лук'янової НАМН України». Адреса: м. Київ, вул. П. Майбороди, 8; тел. +38(044) 483 62 28; <https://orcid.org/0000-0002-6976-1209>

Мигур Михайло Юрійович – лікар-хірург дитячий, м.н.с. відділення хірургічної корекції природжених вад розвитку у дітей ДУ «ІПАГ імені академіка О.М. Лук'янової НАМН України». Адреса: м. Київ, вул. П. Майбороди, 8; тел. +38(044) 483 62 28; <https://orcid.org/0000-0002-9513-5965>

Пономаренко Олексій Петрович – к.мед.н., зав. відділення торако-абдомінальної хірургії ДУ «ІПАГ імені академіка О.М. Лук'янової НАМН України». Адреса: м. Київ, вул. П. Майбороди, 8; тел. +38(044) 483 62 28.

Стаття надійшла до редакції 13.11.2019 р., прийнята до друку 11.03.2020 р.